Aus der chirurgischen Klinik und Poliklinik zu Basel.
(Direktor: Prof. Dr. F. de Quervain.)

DIE FRAKTUREN

DES

CAPITULUM UND COLLUM RADII.

INAUGURAL-DISSERTATION

ZUR

ERLANGUNG DER DOKTORWÜRDE

DER

HOHEN MEDIZINISCHEN FAKULTÄT

DER

UNIVERSITÄT ZU BASEL

ACAD.
LUGD. BAT.
BIBL.

VORGELEGT VON

WALTER STOECKLIN, med. pract.,
VON BENKEN (BASELLAND).

TÜBINGEN
DRUCK VON H. LAUPP JR
1913.

Digitized by the Internet Archive
in 2026

https://archive.org/details/IA41546707_0071

Aus der chirurgischen Klinik und Poliklinik zu Basel.
(Direktor: Prof. Dr. F. de Quervain.)

DIE FRAKTUREN

DES

CAPITULUM UND COLLUM RADII.

INAUGURAL-DISSERTATION

ZUR

ERLANGUNG DER DOKTORWÜRDE

DER

HOHEN MEDIZINISCHEN FAKULTÄT

DER

UNIVERSITÄT ZU BASEL

ACAD. LUGD. BAT. BIBL.

VORGELEGT VON

WALTER STOECKLIN, med. pract.,
VON BENKEN (BASELLAND).

TÜBINGEN
DRUCK VON H. LAUPP JR
1913.

Von der medizinischen Fakultät Basel genehmigt.

Auf Antrag von Prof. Dr. F. de Quervain.

Die Dissertation erscheint gleichzeitig in den
„Beiträgen zur klinischen Chirurgie“ Band LXXXVII, Seite 641—684.

Die Frakturen an der obern Radiusepiphyse sind erst seit relativ kurzer Zeit als typische und häufige Vorkommnisse bekannt. Die großen Werke der Frakturlehre von Malgaigne und Gurlt übergehen bei ausführlichster Besprechung der Frakturen an der Radiusdiaphyse und untern Epiphyse diejenigen der obern Epiphyse mit der Bemerkung, daß typische Frakturformen hier nicht zu verzeichnen seien, und Frakturen überhaupt hier zu den größten Seltenheiten gehören.

Allerdings war Gurlt schon auf experimentellem Wege zu der erst viel später durch das Röntgenverfahren gewonnenen Erkenntnis gekommen, daß eine isolierte Absprengung der obern Vorderarmepiphysen im Gegensatz zur untern kaum möglich sein dürfte.

Im weiteren veröffentlicht Gurlt eine Anzahl von Komminutivfrakturen des Ellbogengelenks, bei denen auch die obere Radiusepiphyse beteiligt war, die alle nach schweren Gewalteinwirkungen entstanden waren und sämtlich mit Gelenkresektion endeten. Eine isolierte und typische Fraktur des Radiusköpfchens findet sich nirgends verzeichnet.

Malgaigne bemerkt bei Besprechung der Radiusfrakturen, er habe geglaubt, eine Anzahl von Frakturen des Collum radii beobachtet zu haben bei Kindern, die unvorsichtig am Handgelenk emporgerissen wurden; doch will er sich durch Leichenexperimente überzeugt haben, daß es sich dabei nicht um Frakturen sondern um Subluxationen des Radiusköpfchens gehandelt hätte.

Es ist dies übrigens diejenige Verletzung, deren Pathogenese auch heute, mit Hilfe des Röntgenverfahrens, noch nicht einwandfrei sicher gestellt werden konnte und daher noch immer unter der nichtssagenden Diagnose „Dérangement interne" beschrieben, von den einen Autoren als Subluxation, von andern als Kapselinterposition in den Gelenkspalt gehalten wird.

An anderer Stelle, bei Besprechung der isolierten Radiusluxationen, berichtet alsdann Malgaigne über einen interessanten Fall, der ihm zu einer Fehldiagnose Veranlassung gab. Er hatte bei einem alten Manne eine „Subluxation" des Radius nach vorn reponiert. Als jener nach kurzer Zeit infolge einer Pneumonie zur Sektion gelangte, zeigte es sich, daß sich hinter der vermeintlichen Subluxation eine unvollständige Fraktur des Radiusköpfchens verbarg, wobei ein Teil der Zirkumferenz unvollständig abgesprengt war. Das Klaffen der Bruchflächen und die damit verbundene Verbreiterung des Köpfchens hatte eine Subluxation vorgetäuscht. Dieser zufällige Befund dürfte die erste beschriebene isolierte Fraktur an der obern Radiusepiphyse darstellen.

Später war es Lesser, der meines Wissens zuerst an Hand eines Falles eine ausführlichere Beschreibung der Meißelfrakturen im allgemeinen und des Radiusköpfchens im speziellen lieferte (l. c.).

1876 wurde zuerst von Hüter eine durch Meißelfraktur des Radius entstandene Gelenkmaus durch Arthrotomie entfernt. Doch wurden von allen zeitgenössischen Autoren diese Frakturen als außerordentliche Seltenheiten erklärt.

P. Bruns gebührt das Verdienst, zuerst auf die relative Häufigkeit der Meißelfraktur des Radius hingewiesen und diese Behauptung mit einer größeren Zahl eigener und aus der Literatur gesammelter Fälle belegt zu haben (l. c.). Jedoch erst dem Röntgenverfahren war es beschieden, den Bruns'schen Beobachtungen die verdiente volle Beachtung zu verschaffen und die bisherigen Kenntnisse über die pathologische Anatomie, Aetiologie und besonders die Diagnostik zu erweitern.

Eine Arbeit von Mouchet (Revue de Chirurgie 1900) gibt eine gute Beschreibung der Radiushalsfrakturen, und jüngst erschien in den „Beiträgen zur klinischen Chirurgie" (Bd. LXXXI, K. Mulley) eine Uebersicht über die Frakturen des Radiusköpfchens.

Meine Aufgabe soll es sein, im Folgenden besonders auf Grund des Materials der chirurgischen Klinik und Poliklinik in Basel eine ausführliche Besprechung der Frakturen an der obern Radiusepiphyse mit besonderer Berücksichtigung der Röntgendiagnostik zu geben.

Die Zahl der dieser Arbeit zugrundeliegenden Fälle beträgt 26, von denen 11 allein auf das Jahr 1912 fallen.

Pathologische Anatomie.

Das Radiusköpfchen liegt, trotzdem es gut palpabel ist und ganz oberflächlich zu liegen scheint, doch unter ziemlich dicken Muskellagen verborgen. Als Muskelansatzstelle spielt

es zwar selbst keine Rolle. An der Kapsel über dem Köpfchen (hauptsächlich am Lig. collat. radiale) setzt dagegen lateralwärts der Supinator und auf der Rückseite ein Teil des Extensor carpi ulnaris an. Ueberdeckt werden Kopf und Hals ringsum von Muskeln: Anconaeus, Extensor digit. commun., Ext. carpi rad. long. et brev., und von einem Teil des Ext. carpi uln. Der palpable Teil des Köpfchens liegt zwischen Anconaeus und dem Wulst der Extensores carpi radiales. Der radiale Teil der Kapsel setzt sich ungefähr in der Mitte zwischen Tuberositas radii und unterm Rand der Circumferentia articularis des Köpfchens zirkulär an. Die Kapsel verdichtet sich zirkulär zum Lig. annulare und lateral zum Lig. collat. radiale.

Ueber die Gelenkkapsel hinweg (resp. den oberen Teil des Musc. supinator) verläuft der tiefe Ast des Nerv. radialis zusammen mit der Art. recurrens radialis.

Die herkömmliche Einteilung der Frakturen am obern Radiusende in solche des Köpfchens und Halses ist nur insofern berechtigt, als man unter Collum radii das „Collum chirurgicum" versteht (um mit analogen Verhältnissen am obern Humerusende zu vergleichen), während der anatomische Hals eigentlich der Epiphysenlinie entspricht. Der letztere verläuft nämlich durchaus nicht an der Grenze zwischen Kopf und Hals, sondern ganz nahe der Gelenkfläche des Radius, vom Gelenkknorpel nur durch eine schmale Knochenlamelle getrennt.

An Kopf und Hals des Radius kommen eine ganze Reihe typischer, unter sich total verschiedener Frakturformen vor. Sie sind meist rein intraartikulär, können aber z. T. durch Uebergreifen der Bruchlinie auf den Halsteil zugleich zu extraartikulären werden.

A. Unvollständige Frakturen.

Von den unvollständigen Frakturen sind sowohl die Infraktion als die Fissur vertreten, mit dem durchgreifenden Unterschied, daß sich jene fast ausschließlich bei jugendlichen Individuen, diese hingegen nur bei Erwachsenen vorfindet.

1. Die Infraktion (unvollständiger Querbruch) wurde am Radiushals zuerst von Mouchet beschrieben; auch in meiner Kasuistik findet sich ein Fall derselben (bei einem 12 jährigen Knaben, Fall 20), doch ist sie viel seltener als die relativ häufige Fissur. Der Grund dafür, daß sie fast nur bei Kindern vorkommt, liegt in der Weichheit und Biegsamkeit der jungen Knochen. Beim Erwachsenen führt das Trauma, das beim jugendlichen Individuum eine Infraktion herbeiführt, zu einer völligen Durchtrennung des Knochens, also am Radiushals zu einem Quer- oder Schrägbruch.

2. Die Fissur (unvollständiger Längs- und Schrägbruch) kommt im Gegensatz zur Infraktion nur bei Erwachsenen mit spröderen Knochen vor. Alle 5 Fissuren meiner Kasuistik gehören Erwachsenen an. Sie ist einfach oder gabelig verzweigt (T-Fissur), kann durch das Zentrum oder mehr am Rande der Cupula verlaufen und verschieden tief eindringen; es gibt Uebergänge von der einfachen Knorpelfissur bis zu derjenigen, die tief ins

Collum eindringt und dadurch zugleich zu einer extraartikulären wird. Der Verlauf ist entweder genau vertikal oder schräg; im letzteren Fall muß sie jedoch noch durch eine Knochenbrücke von der Oberfläche getrennt bleiben, sonst wird sie zur vollständigen Fraktur mit Absprengung eines Teiles der Zirkumferenz.

Eine Fissur kann auch von einer Meißelfraktur aus in den stehengebliebenen Teil des Köpfchens hineinlaufen (konkomitierende Fissur im Gegensatz zur isolierten selbständigen Fissur).

B. Vollständige Frakturen.

1. Bei der Quer- und Schrägfraktur des Collum radii verläuft die Bruchlinie unter allen Umständen im Halsteil der Epiphyse und hat mit einer Epiphysenlösung nichts zu tun (dasselbe gilt für die Infraktion).

Die Querfraktur kann in verschiedener Länge verlaufen zwischen der Tuberositas radii und der Epiphysenlinie. Sie ist aber seltener als die Schrägfraktur, die mit Vorliebe an der Innenseite des Epiphysenknorpels beginnt und schräg nach außen und unten Köpfchen und Hals durchsetzt.

2. Die Epiphysenlösung ist ein außerordentlich seltenes Vorkommnis. Bei dem in der Kasuistik beschriebenen Fall (25) handelt es sich nicht um eine reine Epiphysenlösung, sondern um eine zum Teil nahe der Epiphysenlinie verlaufende schräge Halsfraktur, die breit in die Epiphysenlinie eingebrochen ist (vide Kasuistik, Fall 25).

3. Die wichtigste Form der typischen Frakturen des Radiusköpfchens ist die Meißelfraktur, noch vor wenig Jahrzehnten völlig unbekannt, auf deren relative Häufigkeit am Capitulum radii zuerst P. Bruns hinwies (l. c.). Die meisten der anderen Formen kommen häufig nur im Zusammenhang und als Komplikation einer Meißelfraktur vor. Durch diese wird ein Segment von der Gelenkfläche des Radiusköpfchens abgesprengt, durch den Anprall der Eminentia capitata abgemeißelt; daher der Name der Frakturform.

Das von der Zirkumferenz abgesprengte Stück kann, wenn es ganz klein ist, rein knorpelig sein, was jedoch selten ist. Im übrigen ist die Größe des Fragments sehr verschieden; sie kann bis zu Dreiviertel des Köpfchens betragen. Für den Verlauf der Bruchlinie gilt dasselbe, was bei der Fissur (die eine unvollständige Meißelfraktur darstellt) gesagt wurde, nur daß hier die Frakturlinie an die Oberfläche austritt und das Fragment gänzlich abtrennt. Je nachdem die untere Austrittsstelle der Bruchlinie im Kopf- oder Halsteil liegt, ist der Bruch rein intra- oder zugleich auch extraartikulär.

Das abgemeißelte Stück ist entweder aus jedem Zusammenhang gelöst und wird dann zum freien Gelenkkörper, oder es wird an der Basis durch einen Kapselstreifen (besonders das Lig. annulare radii) festgehalten. Dies ist besonders bei tiefgehenden Frakturen der Fall, wo die Bruchlinie bis ins Collum vordringt. Dabei klafft dann die Bruchspalte stark (gabelförmige

Stellung der Bruchflächen); bei der Palpation erscheint das Köpfchen verbreitert und kann eine Subluxation vortäuschen.

Eine interessante Modifikation der gewöhnlichen Meißelfraktur zeigt ein Fall meiner Kasuistik (Fall 15), die man als äußerste Konsequenz einer Meißelfraktur, allerdings kombiniert mit einer gleich noch zu besprechenden Form, der Stauchung, auffassen und als Sternfraktur bezeichnen könnte. Das abgesprengte Köpfchen zerfällt durch mehrere vom Mittelpunkt der Cupula radienartig ausstrahlende Frakturlinien in eine Anzahl Sektoren, die zum Teil mehr oder weniger zertrümmert sind.

4. Eine Frakturform, die erst in jüngster Zeit in ihrer Pathogenese vermittelst der Röntgenstrahlen erkannt wurde, scheint auch am obern Radiusende nicht allzu selten zu sein. Es ist dies die Stauchungsfraktur, die für die verschiedenen Röhrenknochen von Iselin (l. c.) kürzlich eingehend beschrieben worden ist. Zu den dort mitgeteilten zwei Fällen von Stauchung am Radiushalse kommen noch zwei weitere, ebenfalls von Iselin in der chirurgischen Poliklinik gemachte Beobachtungen hinzu (Fall 6 und 21 unserer Kasuistik). Nach Iselin kommt die Stauchungsfraktur am Uebergang der Diaphyse in die Epiphyse (Metaphyse) vor, wo der größte Festigkeitsunterschied besteht. Durch Ueberwindung der Säulenfestigkeit wird dann bei jugendlichen Knochen an dieser Stelle die Corticalis wellig aufgeworfen, gefaltet, kann auch infrakturiert oder frakturiert werden (Stauchungsinfraktion und Fraktur); bei Erwachsenen jedoch äußert sich die Stauchung in einer Zertrümmerung der Metaphyse, da hier das Ende der Diaphyse eine viel zu feste Corticalis besitzt, um gefaltet werden zu können (vgl. Fall 15).

Kombiniert sich die Stauchung mit Biegung, so entspricht der Faltung der Corticalis auf einer Seite eine Einknickung derselben auf der Gegenseite.

5. Die subperiostale Fraktur, schon im allgemeinen eine sehr selten vorkommende Bruchform, findet sich bei Kindern, deren Periost widerstandsfähiger ist als dasjenige Erwachsener. Der Bruch ist meist ein Querbruch, ohne Verschiebung der Bruchflächen, die durch das intakte Periost zusammengehalten werden, das jedoch zirkulär über der Bruchlinie abgelöst und etwas wellig aufgeworfen ist.

Ich verfüge in meiner Kasuistik über einen Fall, der als subperiostale Fraktur zu bezeichnen wäre. Er betrifft ein 10 jähriges Mädchen (Fall 22) und ist ein Querbruch am Uebergang des Kopfes in den Hals (kombiniert mit Olecranonfraktur). Ohne die letztere Tatsache, die bestimmt auf einen Fall auf den Ellbogen hinweist, was auch durch die Anamnese bestätigt wird (ein Fall auf die Hand wird entschieden negiert), könnte dieser Fall auch als Stauchung aufgefaßt werden (die im Röntgenbild ganz ähnlich aussieht). Dagegen spricht jedoch die Aetiologie, die für die Stauchung immer in Ueberwindung der Säulenfestigkeit besteht, d. h. indirekt durch Fall auf die Hand bei mäßig gestrecktem, proniertem Vorderarm entsteht.

6. Außer diesen typischen Frakturformen kommen natürlich auch voll-

ständige Zertrümmerungen des Köpfchens vor, die sich von andern Komminutivfrakturen nicht unterscheiden.

Die Fraktur des Radiusköpfchens kommt isoliert vor und kombiniert mit andern Frakturen und Luxationen. Kombinationen finden sich nach meiner Kasuistik bei der Hälfte der Fälle.

Es finden sich da oft mehrere der oben als typisch beschriebenen Frakturformen in einem Falle vereinigt. So ist nicht selten eine Meißelfraktur kombiniert mit querem oder schrägem Abbruch des Köpfchens im Halsteil oder mit Stauchung, was dann bei Erwachsenen eine Zertrümmerung der Metaphyse herbeiführt (meist in Form einer Querfraktur). Oder eine Stauchung ist mit Infraktion oder Querfraktur verbunden.

Die häufigsten Begleitbrüche sind fernerhin Fraktur des Olecranon und die Absprengung des Proc. coronoideus ulnae, letztere eine relativ häufige Begleiterscheinung der Meißelfraktur des Radius, mit der sie die Aetiologie gemein hat.

Weiter sind als Komplikationen zu verzeichnen Frakturen der Epicondylen des Humerus, sowie der Rotula. Die das Ellbogengelenk bildenden Röhrenknochen können bei einer Radiusepiphysenfraktur auch an andern beliebigen Stellen brechen.

Endlich sind als begleitende Verletzungen Luxationen der Vorderarmknochen zu nennen, und zwar der beiden nach hinten und der isolierten Radiusluxation nach vorn.

Bei den 26 unten mitgeteilten Fällen fanden sich neben der Fraktur des Radiusköpfchens folgende Komplikationen:

3 mal Fract. olecrani,
4 mal Fract. d. Proc. coronoid.,
4 mal Absprengung des Köpfchens im Halsteil,
1 mal Epiphysenlösung,
2 mal Fract. ulnae.

Letztere Fälle (7 und 25) sind besonders interessant, da sonst die Kombination von Ulnafrakt. mit isolierter Luxation des Radius das Gewöhnliche ist. Außerdem fand sich in 1 Fall endlich als Komplikation eine Vorderarmluxation nach hinten und in 2 Fällen Frakturen an andern Körperstellen (Calcaneus, Metatarsus, gegenseitige typische Radiusfraktur).

Was das Verhalten der Weichteile betrifft, so kommen oft ausgedehnte Zertrümmerungen der Muskulatur, Fascien, Sehnen und Bindegewebe vor, so daß naturgemäß die Schwellung der Weichteile über der Frakturstelle meist eine beträchtliche ist, wie übrigens bei jeder Fraktur im Ellbogengelenk. Das Ligamentum annulare scheint widerstandsfähiger zu sein als das Lig. collat. radii, das bei der Fraktur häufig zerreißt.

Sämtliche Fälle meiner Kasuistik sind subkutane Frakturen. Offene Frakturen des Radiusköpfchens scheinen a priori nur bei sehr heftigen direkten,

durchschlagenden Gewalten vorzukommen (Schußverletzungen, Ueberfahrungen etc.).

Eine nicht seltene Komplikation bei der Weichteilschädigung ist eine Verletzung des Nervus radialis profundus. Sie ist jedenfalls häufiger, als früher angenommen wurde, da die vielfach beobachteten, leichten nervösen Störungen von einem Schwächegefühl bis zur deutlich bemerkbaren Parese, jedenfalls durchwegs auf Schädigung des Nerven zurückzuführen sind.

In meiner Kasuistik finden sich nur zwei Fälle (8, 24) mit ausgesprochener Parese des tiefen Radialisastes vor. Die Schädigung kann primär erfolgen durch das Trauma selbst bei direkter Einwirkung (Kontusion des Nerven) oder durch Schädigung durch die Fragmente; oder sie entwickelt sich erst sekundär im Verlauf des Heilungsvorgangs, meist infolge luxurierender Calluswucherung.

Aetiologie.

Wichtig sind eine Reihe prädisponierender Ursachen. Alter und Geschlecht und die damit zusammenhängende Lebens- und Beschäftigungsweise kommen wie bei allen Frakturen, auch hier in Betracht. Das männliche Geschlecht steht in der Statistik der Frakturen weit über dem weiblichen, weil es durch den Beruf den Gelegenheitsursachen zu Frakturen weit mehr ausgesetzt ist als dieses. In meiner Kasuistik entfallen auf 26 Fälle 20 Männer. Aus demselben Grund ist das mittlere Lebensalter bevorzugt. Dem kindlichen Alter sind gewisse Frakturformen eigen, die bei Erwachsenen wegen der verschiedenen Knochenstrukturverhältnisse nur höchst selten oder überhaupt nicht in typischer Weise vorkommen, z. B. die Infraktion des Radiushalses und vor allem die Stauchung. Auf der andern Seite ist die Entstehung der Fissur an einen spröden Knochen gebunden und kommt daher ausschließlich bei Erwachsenen vor.

Als Gelegenheitsursache kommt für die Entstehung der Frakturen an der obern Radiusepiphyse entweder ein direktes oder indirektes Trauma in Frage.

Das direkte Trauma ist aktiver oder passiver Art: Fall resp. Anschlagen des Ellbogens auf einen festen Gegenstand, oder Anprall eines festen beweglichen Gegenstandes gegen den Ellbogen (Projektil, Steinwurf, Stoß, Schlag etc.). Letztere Art der Entstehung gibt sich durch entsprechende Weichteilverletzung zu erkennen; auch sind dabei meist erhebliche Knochenschädigungen in der Nachbarschaft zu verzeichnen. Durch die direkte Gewalteinwirkung können die meisten der als typisch bezeichneten Frakturen am obern Radiusende entstehen.

Sicher ist, daß auf diese Weise auch die typische Meißelfraktur entstehen kann, obwohl hiebei der Entstehungsmechanismus nicht so klar ersichtlich ist, wie bei der indirekten Entstehungsweise. Meine Kasuistik weist z. B.

den interessanten und seltenen Fall einer beidseitigen Fraktur des Radiusköpfchens auf (Fall 18.19), auf einer Seite nur als klaffende Fissur angedeutet, auf der andern eine typische Meißelfraktur mit Bildung einer Gelenkmaus und überdies kombiniert mit einer Fraktur des Olecranon und Proc. coronoideus ulnae. Als Aetiologie wurde ein Fall von einem Gerüst rücklings auf beide Ellbogen angegeben, ein Fall auf die Hand entschieden in Abrede gestellt. Zum Beweis seiner Aussage hatte der Mann an beiden Ellbogen und am Rücken Schürfungen aufzuweisen, die eine indirekte Entstehungsweise durch Fall auf die Hand so gut wie ausschlossen.

Merkwürdigerweise sind auch alle fünf Fissuren meiner Kasuistik auf direkte Weise durch einen Fall auf den Ellbogen zustande gekommen. Daß jedoch die Fissur auch auf indirekte Art zustande kommen kann, bezweifle ich nicht im Geringsten (vgl. bei Fall 23).

Die indirekte Fraktur entsteht durch Fortleitung der einwirkenden Gewalt in der Längsachse (Kompressionsfraktur). Die Veranlassung ist ein Fall auf die pronierte Hand, wobei sich die Gewalt durch den starren Hebel, den das durch Muskelfixation oder maximale Dorsalflexion mit dem Vorderarm fest verbundene Handgelenk bildet, fortpflanzt und in einer Fraktur der obern Radiusepiphyse zum Ausdruck kommt, infolge Anpralls der Eminentia capitata humeri gegen die Cupula des Radiusköpfchens. Bedingung hiefür ist jedoch das Intaktbleiben der untern Humerusepiphyse, damit die Gewalteinwirkung sich auf die obern Epiphysen des Vorderarms konzentrieren kann. Dabei wird ein Teil der Zirkumferenz des Radiusköpfchens abgestemmt, abgemeißelt (daher der Name der Fraktur). Es ist eine analoge Entstehungsweise einer Fraktur, wie sie z. B. auch am Proc. coronoideus ulnae oder am untern Tibiaende vorkommt. Unter welchen Bedingungen sich überhaupt eine Fraktur bei indirekter Gewalteinwirkung gerade im Radiusköpfchen lokalisiert, wissen wir nicht. Unter scheinbar denselben Umständen bildet sich in einem andern Fall eine typische Radiusfraktur, eine Vorderarmfraktur, eine Vorderarmluxation, eine Oberarmfraktur oder Oberarmluxation oder gar eine Schlüsselbeinfraktur, ebenso wie bei einem Sturz aus der Höhe auf die Füße ebensowohl eine Fraktur des Calcaneus als der Malleolen, oder eine Unterschenkel-, Schenkelhals-, Wirbelsäulen- oder Schädelfraktur entstehen kann.

Bei der Lokalisation der Frakturen infolge eines indirekten Traumas spielen jedenfalls eine Menge Umstände mit, vor allem prädisponierende Ursachen, wie die individuell verschiedenen Elastizitäts- und Festigkeitsverhältnisse der Knochen, die Spannung der Muskulatur und Fixation der Gelenke während des Falles, die Wucht des Falles und Beschaffenheit des Bodens, auf den der Körper auffällt. Das ausschlaggebende Moment für die Lokalisation einer indirekten Fraktur ist uns jedoch noch völlig unbekannt. Im Gegensatz zur untern Radiusepiphyse scheint an dessen oberer Epiphyse die Summation der für die Fraktur günstigen Momente viel seltener vorzukommen.

Die näheren Umstände bei der Entstehung der Meißelfraktur auf indirektem Wege sind noch strittig. Die einen Autoren (vor allem Lesser) führen sie auf eine Stoßwirkung auf den Vorderarm bei stark flektiertem Ellbogen zurück, während sie die andern (besonders von Bruns) durch Sturz auf die pronierte Hand bei gestrecktem oder mäßig gebeugtem Vorderarm zurückführen. Eher für die letztere Auffassung spricht die Tatsache, daß sich bei der Meißelfraktur fast ausschließlich der vordere oder vordere äußere Teil der Zirkumferenz des Köpfchens abgesprengt findet, der ja in der Norm bei gestrecktem Vorderarm allein die Gelenkfläche der Eminentia capitata humeri berührt, während der hintere Teil der Zirkumferenz jene bei Streckstellung überragt, so daß sich die Contrecoupwirkung allein auf die vordere Hälfte erstreckt.

Dieselbe Divergenz der Meinungen herrscht übrigens auch über die der Meißelfraktur des Radiusköpfchens ätiologisch analoge Abscherungsfraktur des Proc. coronoides ulnae, die ja relativ häufig mit jener kombiniert vorkommt. Die Kasuistik ergibt jedoch auch hier, daß die Fraktur des Proc. coronoides ebenso wie die typische Meißelfraktur des Radius auch durch ein direktes Trauma auf den Ellbogen entstehen kann.

Bruns gelang es, bei Versuchen an der Leiche mehrmals typische Fissuren und einmal eine Meißelfraktur des Radiusköpfchens herzustellen durch Schlag auf den Oberarmkopf, nachdem der Arm im Schultergelenk exartikuliert, im Ellbogen gestreckt, proniert und mit der Hohlhand auf den Boden gestellt worden war.

Auch Lesser konnte nach seiner Theorie durch Stoßwirkung auf den Vorderarm bei maximal gebeugtem Ellbogen eine Meißelfraktur experimentell erzeugen.

Dabei sind allerdings die Leichenexperimente mit einiger Skepsis zu verwerten, da bei ihnen eines der ausschlaggebendsten Momente für die Entstehung und Form einer Fraktur ausgeschaltet ist, nämlich der Muskeltonus und die Fixation der Gelenke.

Ueber die Aetiologie der Radiushalsfrakturen gehen die Meinungen ebenfalls auseinander. Die einen Autoren lassen sie auf indirekte Art entstehen wie die Meißelfraktur des Köpfchens (Mouchet, dem wir die ausführlichste Beschreibung der Radiushalsfrakturen verdanken), andere auf direkte Art durch Stoß, Schlag, Auffallen auf die radiale Seite des Gelenkes (Hoffa, Bardenheuer).

Jedenfalls spielt beim Zustandekommen einer Collumquerfraktur oft Stauchung eine Rolle, die sich beim Erwachsenen in Zusammenquetschung und Abbruch der Metaphyse äußert. Dieser Entstehungsmechanismus gilt sicher für die Sternfraktur mit Abbruch des Radiusköpfchens.

Bei einer Frakturform ist die Ursache unzweifelhaft auf indirekte Gewalteinwirkung zurückzuführen: bei der Stauchung des Radiushalses, für die ein direkter Entstehungsmechanismus ausgeschlossen ist.

Nach meiner eigenen Kasuistik neigt das Häufigkeitsverhältnis zwischen direkter und indirekter Entstehungsweise der verschiedenen Frakturformen am obern Radiusende eher zugunsten des direkten Traumas. Von meinen 26 Fällen sind 12 auf direkte Art entstanden durch Sturz auf den Ellbogen oder Anprall desselben an einem festen Gegenstand. 9 Fälle haben ein indirektes Trauma zur Aetiologie, 2 sowohl ein indirektes als auch ein direktes durch Fall auf die Hand und unmittelbar darauf noch auf den Ellbogen. Bei 3 Fällen endlich war die Aetiologie nicht zu ermitteln.

Als Kuriosum habe ich schon erwähnt, daß alle 5 Fissuren ein direktes Trauma zur Ursache hatten.

Durch Fall auf den Ellbogen entstanden auch alle komplizierenden Frakturen des Olecranon, wie überhaupt die kombinierten Frakturen häufiger Folge einer direkten Gewalteinwirkung durch Sturz auf den Ellbogen sind. Die isolierten Meißelfrakturen des Radiusköpfchens entstehen mit Vorliebe auf indirektem Wege.

Symptomatologie und Diagnostik.

Die Diagnose hat, wie bei allen Ellenbogenverletzungen, oft mit der Schwierigkeit einer beträchtlichen Weichteilschwellung zu kämpfen. Trotzdem wird es möglich sein, eine Fraktur an der obern Radiusepiphyse auch ohne Hilfe des Röntgenbildes mit hinreichender Sicherheit festzustellen, wenn man nur die Möglichkeit dieser Fraktur bei jeder Ellbogenverletzung ins Auge faßt. Manche dunkle Ellbogenverletzung, die unter der Diagnose „Dérangement interne" zu segeln pflegt, ist eine verkappte Meißelfraktur des Radiusköpfchens.

Man wird bei der Untersuchung hauptsächlich auf die subjektiven Fraktursymptome angewiesen sein, auf den Bruchschmerz und vor allem die Störungen der Gelenkfunktion, da, wie bei allen Gelenkfrakturen, die objektiven, „klassischen Frakturzeichen", häufig im Stiche lassen.

Von letzteren kann in extremen Fällen falsche Beweglichkeit nachgewiesen werden, wenn bei Rotation des Vorderarms das Köpfchen nicht mitgeht, was mit aller Sicherheit eine Collumfraktur beweist. Dieser Nachweis gelingt jedoch in praxi selten wegen der starken Weichteilschwellung. In günstigsten Fällen kann nach Abschwellung des Hämatoms auch die Beweglichkeit des abgesprengten Fragments durch die Palpation nachgewiesen werden. Doch sind diese Vorkommnisse wie gesagt so selten, daß in praxi kaum damit gerechnet werden darf.

Auch die Krepitation, die noch relativ häufig nachweisbar ist und oft vom Patienten selbst gefühlt wird, hat für die Diagnose unserer Fraktur keine besondere Bedeutung, da sie bei jeder andern Ellbogenfraktur auch vorkommt und gewöhnlich nicht lokalisiert werden kann. Wichtig ist der Nachweis von Krepitation jedoch bei der Differentialdiagnose gegenüber einfacher Kontusion nach einem Gelenktrauma.

Wir sehen uns also meist auf die subjektiven Symptome — Bruchschmerz, Funktionsstörung — angewiesen, wodurch die Differentialdiagnose gegenüber Kontusion und Distorsion bisweilen erschwert wird. Allerdings wird eine genaue aktive und passive Funktionsprüfung uns meist gestatten, die Diagnose der Fraktur gegenüber jenen einfachen Verletzungen sicherzustellen.

Schon die Anamnese kann uns wichtige Fingerzeige geben. Lautet diese auf indirekte Entstehung durch Fall auf die Hand, so darf man bei Beschwerden im Ellbogengelenk in erster Linie an eine Fraktur des obern Radiusendes denken, da diese wohl eine der häufigsten auf indirektem Weg entstehenden Ellbogenfrakturen darstellt. Bei direktem Trauma sagt uns die Anamnese allerdings bedeutend weniger.

Die Inspektion ergibt immer eine mehr oder weniger bedeutende Weichteilschwellung und Ecchymose, die sich häufig auf die radiale Seite des Gelenks, über Radiusköpfchen und Condylus ext., beschränkt. Eine solche Beschränkung der Schwellung auf die radiale Seite bei indirektem Trauma weist mit hoher Wahrscheinlichkeit auf eine Fraktur am Radiuskopf hin.

An die Inspektion schließt sich der wichtigste Teil der Untersuchung, die Funktionsprüfung. Lassen wir den Patienten aktiv Bewegungen ausführen, so zeigt sich, daß die Rotation, vor allem die Supination, am stärksten eingeschränkt ist. Jeder passive Supinationsversuch ist für den Patienten äußerst schmerzhaft; auch die Pronation ist meist eingeschränkt und schmerzhaft. Beugung und Streckung sind weniger stark beeinträchtigt als die Rotation. Meist ist die Flexion stärker behindert als die Extension. Das Verhältnis zwischen Flexions- und Extensionsbehinderung, wichtig wegen der Differentialdiagnose gegenüber der Absprengung der Rotula, ist nach der Kasuistik durchaus kein konstantes; in einigen Fällen war sogar die Extensionsbeschränkung das auffallendste Symptom bei fast intakter Beugung (Fall 13, 21). Nicht selten bleibt als Residuum der Fraktur neben der Supinationsbehinderung eine beträchtliche Einschränkung der Extensionsmöglichkeit zurück (vgl. unten bei Betrachtung der Endresultate).

Die Palpation soll sich zuerst Rechenschaft geben über das richtige Lageverhältnis der drei Kardinalpunkte des Ellbogengelenks. Ein solches läßt eine ganze Anzahl von Verletzungen des Gelenks a priori ausschließen. Dann gehe man zur Palpation des Radiusköpfchens über.

Der lokalisierte Bruchschmerz ist hervorzurufen durch Druck auf die Gegend des Radiusköpfchens. Am beweisendsten für die Fraktur ist aber sein Auftreten bei indirekter Einwirkung auf das Gelenk bei Achsendruck (nur in den ersten Tagen nachweisbar), bei der geringsten passiven Rotationsbewegung, bei Druck auf Radius und Ulna zugleich im Verlauf ihrer Diaphysen.

Bei direkter Fraktur hat spontaner und lokaler Druckschmerz in den ersten Tagen nur relativen Wert, da er ebenso durch Kontusion bedingt sein kann.

Das für die Differentialdiagnose wichtigste Symptom ist die Supinationsunmöglichkeit, obschon sie auch nicht pathognomonisch für die Frakturen an der obern Radiusepiphyse ist. Sie kommt vielmehr auch bei der Absprengung der Rotula und des Condylus externus humeri vor, ist aber bei diesen beiden Frakturen bei weitem nicht so ausgesprochen wie dort; zudem fehlen bei der Fraktur des Radiusköpfchens die übrigen für jene beiden Frakturformen charakteristischen Zeichen.

Eine starke Distorsion kann Anlaß zur Verwechslung mit Fraktur des Radiusköpfchens geben. Ich sah einige Fälle, wo intensiver lokalisierter Druckschmerz über dem Radiusköpfchen, sowie begrenzte Schwellung über letzterem und heftige Schmerzen bei aktiver Supinationsbewegung auf den ersten Blick eine Radiusköpfchenfraktur annehmen ließen. Die passiv relativ gut auszuführende Supinationsbewegung ließ jedoch die Diagnose zugunsten einer Distorsion (mit Zerreißung des Lig. collaterale radiale) stellen, was auch durch das Röntgenbild bestätigt wurde.

Die in den Lehrbüchern aufgeführten Palpationssymptome bei der Radiusköpfchenfraktur, wie die Fühlbarkeit einer Fissur, eines Defektes in der Zirkumferenz des Köpfchens, Nachweis einer Gelenkmaus und selbst das Nichtmitgehen des abgebrochenen Köpfchens bei der Rotation, sind in praxi nur selten nachweisbar, jedenfalls nicht bei frischen Fällen, wo die starke Weichteilschwellung kaum mit Sicherheit das Radiusköpfchen abzutasten gestattet.

Auf einen ziemlich häufigen palpatorischen Befund möchte ich noch aufmerksam machen, weil er leicht zu Fehldiagnosen Veranlassung geben kann. Es ist nämlich nicht selten eine Verbreiterung des Köpfchens nach vorn oder außen nachweisbar, was leicht den Eindruck einer Subluxation erwecken kann. Das Röntgenverfahren hat nun aber gezeigt, daß bei Erwachsenen eine Subluxation des Radius eigentlich nicht vorkommt (wohl aber bei Kindern), daß vielmehr die weitaus meisten Fälle von „Subluxation des Radius" nach vorn oder außen auf einer Verbreiterung des Köpfchens infolge einer klaffenden Fissur oder Meißelfraktur beruhen, bei der das Fragment durch das Lig. annulare in Stellung erhalten und so eine gabelförmige Stellung der Bruchflächen bewirkt wird. Einen solchen Fall beschreibt schon Malgaigne als Kuriosum. Auch Ludloff hat neuerdings auf dieses Vorkommnis aufmerksam gemacht ebenso de Quervain bei der Differentialdiagnostik der Ellbogenfrakturen (l. c.).

Mit vollständiger Luxation des Radius ist eine Verwechslung nicht möglich. Jedoch können die häufigen komplizierenden Frakturen anderer Gelenkteile das Bild verwischen und die Diagnose erheblich erschweren.

Das oben beschriebene Symptomenbild gilt natürlich nicht für alle Fälle von Frakturen an der obern Radiusepiphyse. Eine Fissur z. B. kann unter Umständen nur geringe Symptome hervorrufen, und hier ist es meist erst das Röntgenbild, das Klarheit bringt. Immerhin ist die isolierte Druckempfindlichkeit wie auch die Supinationsbehinderung fast immer vorhanden.

Am ausgesprochensten sind die Hauptsymptome bei der Fraktur des Radiushalses, nämlich habituelle Pronationsstellung, Supinationsunmöglichkeit, Flexionsbehinderung, lokaler Druckschmerz und indirekter, in die Gegend des Radiusköpfchens lokalisierter Bruchschmerz, lokales auf die Gegend des Köpfchens beschränktes Hämatom.

Kein einzelnes Symptom ist pathognomonisch für die Fraktur, nur die mehr oder minder vollständige Kombination obiger Zeichen kann uns die Ueberzeugung für das Vorhandensein eines solchen Bruches beibringen.

Eine klinische Differentialdiagnose zwischen Fraktur des Köpfchens und solcher des Halses ist nur in extremen Fällen zu stellen, wenn z. B. bei geringer Weichteilschwellung das Mitgehen oder Stehenbleiben des Köpfchens bei Rotation sicher nachgewiesen werden kann. Daß eine klinische Unterscheidung aller der im Kapitel „Pathologische Anatomie“ beschriebenen Formen unmöglich ist, ist von vornherein klar. Eine sichere und detaillierte Diagnose ergibt erst das Röntgenbild, die allersicherste die oft notwendige Arthrotomie.

Das Röntgenbild.

Das Röntgenbild ergibt nur einen knochenanatomischen Befund. Die Beurteilung einer Fraktur nur nach dem Röntgenbild ist daher unzulässig, weil dieses die Weichteilbeteiligung an der Verletzung unberücksichtigt läßt, die für die endgültige Funktion, besonders bei Gelenkverletzungen, oft ebenso wichtig ist wie die Knochenverletzung.

Die klinische Untersuchung wird also auch bei den Gelenkfrakturen ihre, trotz der Röntgenuntersuchung, ausschlaggebende Wichtigkeit beibehalten. Der Vorteil der letztern ist der, durch sie den genauen Verlauf der klinisch diagnostizierten Bruchlinien kennen zu lernen. Bei verdächtigen Frakturen können wir uns durch das Röntgenbild über deren Vorhandensein oder Abwesenheit vergewissern, besonders bei Gelenkfrakturen, wo die klassischen Frakturzeichen fehlen und wir uns mehr auf die subjektiven Symptome verlassen müssen. Bei den Frakturen des Ellbogengelenks ist die Röntgenuntersuchung besonders wertvoll zum Nachweis freier Gelenkkörper.

Wie bei jeder Röntgenuntersuchung, so sollen auch am Ellbogen prinzipiell zwei Aufnahmen gemacht werden in zwei zu einander senkrechten Projektionsebenen. Diese Notwendigkeit wird zur Evidenz bewiesen durch mehrere Fälle meiner Kasuistik (Fall 13, 23), die bei der Aufnahme in einer Projektionsebene eine durchaus normale obere Radiusepiphyse darstellen, in der dazu senkrechten jedoch in schönster Ausbildung eine Fissur zeigen

(die eben nur sichtbar ist, wenn die Fissurebene senkrecht zur Projektionsebene steht). Oft wird es auch nötig sein, besonders bei Fissuren und Infraktionen, ein Kontrollbild der gesunden Seite aufzunehmen, um bei den komplizierten Projektionsverhältnissen des Ellbogengelenks keiner Täuschung anheimzufallen. Dieses Kontrollbild sollte in jedem Fall bei jugendlichen Individuen mit erhaltenen Epiphysenlinien aufgenommen werden. Am Ellbogengelenk und speziell für die Darstellung der obern Radiusepiphysen stehen eine ganze Anzahl von Projektionsarten zur Verfügung.

Die beiden kardinalen Projektionsebenen bei zentraler Röhreneinstellung bleiben jedoch immer die frontale und die sagittale. Bei ersterer ist die Frontalfläche des Humerus (d. h. die Ebene durch den Schaft und durch die Verbindungslinie der beiden Epikondylen) zur Projektionsebene (Platte) parallel, bei der letztern bildet sie mit ihr einen Winkel von 90^0. Die schiefen Projektionen bilden die Uebergangsformen zwischen der sagittalen und frontalen Projektion. Bei ihnen bildet die Frontalebene des Humerus mit der Projektionsebene einen Winkel von weniger als 90^0.

Die isolierte Darstellung von Radius und Ulna gelingt am besten bei Frontalprojektion und Supinationsstellung, ferner bei Sagittalprojektion und Pronationsstellung (von der Ulnarseite her, Radiuskopf auf der Platte). Hiebei wird jedoch der hintere obere Teil der Radiusepiphyse von dem Proc. coronoideus ulnae verdeckt und läßt die Struktur des Köpfchens bis zu einem gewissen Grade undeutlich erscheinen. Alle andern Projektionsarten ergeben weit stärkere Ueberlagerungen.

Das skiagraphische Bild des Radius zeigt einige Charakteristika, die gestatten, aus dem Röntgenbild der obern Radiusepiphyse die Stellung des Gelenks und die Projektionsart zu erkennen. Das Ausschlaggebende dabei ist die Größe der Ausschweifung des äußeren Collumschattens bei den verschiedenen Pro- und Supinationsstellungen und die Darstellung der Tuberositas radii. Die Ausschweifung des Collumschattens ist am größten vorn außen bei Supination. Bei Pronation geht die äußere Kontur des Kopfes mit einer ganz unbedeutenden Halsausschweifung in den Schaft über. Die Tuberositas radii zeigt im Röntgenbild ihre charakteristische Form als Prominenz bei Frontalprojektion und Supinationsstellung, ferner bei Sagittalprojektion und Pronation, während bei frontaler Pronations- und sagittaler Supinationsprojektion der Schatten der Tuberositas sich im Hauptschatten des Radiusschaftes verliert und keine Prominenz bildet.

Das Kriterium für die richtige Stellung des Radiusköpfchens ist folgendes: Die höchste Stelle der Eminentia capitata humeri muß genau gegenüber der Mitte der Delle des Radiusköpfchens liegen.

Für die Beurteilung pathologischer Verhältnisse an der Gelenkfläche des Capitulum radii kommen vor allem zwei Linien in Betracht als Begrenzungslinien der schalenförmigen Gelenksdelle. Die eine ist gegen die Eminentia capitata konvex und durchschneidet sogar meist normalerweise den Schatten

der letztern, während die andere gegen die Eminentia capitata konkav gebogen ist oder auch nahezu horizontal verlaufen kann, auf keinen Fall aber unter normalen Verhältnissen bei irgend einer Projektionsart und Gelenkstellung das Capitulum humeri tangieren oder gar kreuzen darf.

Besondere und ziemlich komplizierte Verhältnisse bietet das kindliche Ellbogengelenk wegen der noch nicht vollendeten Ossifikation der Epiphysen. Für die Beurteilung pathologischer Verhältnisse sollte immer ein Kontrollbild der gesunden Seite aufgenommen werden.

In den ersten Jahren ist von den Epiphysen überhaupt noch nichts zu erkennen. Der Knochenkern der Radiusepiphyse tritt im 5.—6. Jahr auf, also später als in der Eminentia capitata (3.—4. Jahr), aber früher als in den Epikondylen (7.—9. Jahr) oder gar in der Trochlea und im Olecranon, die erst im 10.—12. Jahr ihren Knochenkern aufweisen.

Die Radiusepiphyse ist meist im 11.—12. Jahr ausgebildet, doch erhält sich die Epiphysenlinie bis zum 18. Jahr.

Erst die Röntgenuntersuchung hat einen genauen Einblick in die Verhältnisse der obern Radiusepiphyse ermöglicht und gezeigt, daß Epiphysenlösungen, mit deren Diagnose man in der vorröntgenologischen Zeit sehr freigebig umging, hier eigentlich nur äußerst selten vorkommen.

Zwar war schon Gurlt um die Mitte des letzten Jahrhunderts auf experimentellem Wege zur selben Erkenntnis gekommen, die dann das Röntgenverfahren bestätigte, indem er sagt: „Bei ältern Kindern gestalten sich die Verhältnisse anders als bei ganz jungen, indem die Epiphysen zu den mehr und mehr an Länge zunehmenden Diaphysen immer kleiner werden und sich immer schwerer isoliert fixieren lassen, so daß einzelne Epiphysen, z. B. die beiden obern der Vorderarmknochen, sich so verkleinern, daß ihre Grenze sehr nahe der freien Gelenkfläche gelegen, und deswegen ihre isolierte Absprengung kaum denkbar ist.“

Von späteren Autoren wurde die Häufigkeit der Epiphysenlösungen weit überschätzt. Bei einzelnen (z. B. Hoffa) hat sich der Fehler eingeschlichen, die Fraktur des Collum radii bei Kindern kurzerhand mit der Epiphysenlösung zu identifizieren.

Mouchet hat dann durch eine Reihe trefflicher Röntgenbilder bewiesen, daß die Fraktur des Radiushalses mit einer Epiphysenlösung nichts zu tun hat.

Die Epiphysenlinie bildet nicht etwa die Grenze zwischen Kopf und Hals, sondern rückt schon bei ältern Kindern ganz nahe zur Gelenkfläche, von dieser nur durch eine dünne Schicht Knochensubstanz getrennt. Bei dem in der Kasuistik aufgeführten Fall von Epiphysenlösung handelt es sich um einen 7 jährigen Knaben; in diesem Alter ist die Epiphyse noch so groß, daß eben noch eine Absprengung derselben denkbar ist. Doch handelt es sich meist nicht um reine Epiphysenlösungen (s. Fall 25!).

Auch im allgemeinen hat das Röntgenbild ergeben, daß jene Epiphysen-

lösungen selten sind. Es zeigt sich im Gegenteil häufig, daß der Knochen ganz nahe der Epiphysenlinie bricht, während diese intakt bleibt zum Beweis, daß sie zu Frakturen nicht disponiert ist; es ist dies wahrscheinlich aus der elastischen Beschaffenheit des Knorpels zu erklären. Dasselbe bestätigen die erst neuerdings durch das Röntgenverfahren klar gelegten Stauchungsfrakturen bei jugendlichen Knochen, die auch die Epiphysenlinie verschonen, sich aber oft ganz nahe derselben lokalisieren.

Die klinische Diagnose kann im besten Falle meist nicht mehr herausbringen, als daß es sich um eine Fraktur an der obern Radiusepiphyse handelt. Nur in typischen Fällen läßt sich auf Grund des Sitzes der stärksten Druckempfindlichkeit entscheiden, ob die Fraktur im Hals sitzt oder im Köpfchen. Die genauere Entscheidung, ob Meißelfraktur (resp. Fissur) oder Fract. colli, fällt also im allgemeinen dem Röntgenbild zu. Dieses allein zeigt auch eine stattgehabte Stauchung, die meist am Uebergang der Diaphyse in die Epiphyse (Metaphyse) sitzt und nur bei jugendlichen Knochen vorkommt, hier aber nicht selten ist.

Für die Beurteilung des Röntgenbildes kommen verschiedene Kriterien in Betracht. Man wird in erster Linie auf die Stellung und die Konturen des Köpfchens achten. Eine abnorme Stellung weist auf Collumfraktur; hierbei bleibt das Köpfchen selten in seiner aufrechten Stellung; es wird häufig umgekippt (Fall 17), oder auf einer Seite zusammengepreßt, so daß die Gelenkfläche der Cupula schief abfällt (Fall 21), oder es wird seitlich verschoben.

Bleibt es in seiner Stellung, so sieht man die Bruchlinie durch den Halsteil verlaufen, und zwar meist nicht quer, sondern schräg. Ich sah mehrere Fälle, wo die Collumfrakturlinie im Röntgenbild auf einer Seite unmittelbar an der Epiphysenlinie begann und sich schräg abwärts zog auf die andere Seite bis in das Collum hinein (vgl. Fall 21, 24). Es gibt hier alle Uebergänge zur partiellen Epiphysenlösung (Fall 25).

Am Köpfchen ist die Delle mit den oben beschriebenen skiagraphischen Eigentümlichkeiten für die Beurteilung ausschlaggebend. Verwischung der Kontur, besonders der Delle, weist auf pathologische Verhältnisse hin, ebenso Unregelmäßigkeiten, Unterbrechungen, stufenförmige Einsprünge in den Linien der Zirkumferenz.

Man sieht allerdings nicht besonders häufig deutlich den Charakter der Meißelfraktur in Form einer Aussprengung aus der Zirkumferenz des Köpfchens. Gelegentlich ist deutlich zu sehen, wie das ausgesprengte Stück an der Basis durch das Lig. annulare noch befestigt ist (Fall 13, 16, 26).

Auch eine Fissur kann auf dem Röntgenbild auf das Deutlichste gesehen werden (Aufnahme in mehreren Ebenen!) (Fall 13, 23). Wichtig ist das Röntgenbild vor allem für den Nachweis eines freien Gelenkkörpers (wegen der nötigen Arthrotomie).

Bei jungen Individuen ist die Epiphysenlinie genau zu betrachten. Ferner kann das Skiagramm allein eine stattgehabte Stauchung enthüllen.

In gewissen Fällen kann das Röntgenbild auch Aufschluß geben über den Entstehungsmechanismus (besonders bei der Stauchung).

Sehr wichtig ist der Nachweis komplizierender Gelenkfrakturen, die gerade bei der Fraktur des Radiusköpfchens eine große Rolle spielen und sich in unserem Material in der Hälfte der Fälle vorfanden.

Das Röntgenbild gibt oft den Ausschlag für die einzuleitende Behandlungsmethode, ob konservativ oder operativ. Im fernern ist es äußerst wertvoll zur Verfolgung des Heilungsvorganges und zur Kontrolle der Operationsresultate.

Prognose und Therapie. Endresultate.

Die Behandlung soll eine wesentlich funktionelle mechano-therapeutische, sein. Es ist ja a priori aussichtslos, bei der Kleinheit der Fragmente und der starken Weichteilschwellung eine Reposition vorzunehmen und noch aussichtsloser, durch irgendwelche Fixationsmittel eine solche aufrecht erhalten zu wollen.

Viel wichtiger ist im Interesse des Gelenkes, der Muskeln und Sehnen eine möglichst früh einsetzende Bewegung. Jede längerdauernde Fixation begünstigt das Eintreten von Muskelatrophie und Gelenkankylose, ohne andererseits eine Wiederherstellung der genauen Form des Knochens zu bewirken. Auf die funktionelle Behandlung wurde denn auch in unsern Fällen unter der Leitung von Dr. Iselin in dem trefflich eingerichteten mechanotherapeutischen Institut der Basler Klinik das Hauptgewicht gelegt.

Von der konservativen, funktionellen Behandlung ausgeschlossen sind natürlich alle Fälle mit Bildung eines freien Gelenkkörpers, der durch fortwährenden Reiz eine beständige Entzündung des Gelenkes unterhält, die schließlich zu den Erscheinungen der Arthritis deformans traumatica führt. In diesen Fällen ist Entfernung der Gelenkmaus, resp. des abgebrochenen Köpfchens durch Arthrotomie notwendig. Die erste operative Entfernung eines durch Meißelfraktur des Radius entstandenen Corpus liberum wurde von Hueter 1876 vorgenommen.

Da die Bildung freier Gelenkkörper an der obern Radiusepiphyse häufig ist (die Mehrzahl der Gelenkmäuse des Ellbogengelenkes sind hierauf zurückzuführen, neben den Absprengungen am untern Humerusende, bes. der Rotula), so spielt auch vorderhand die operative Behandlung der Frakturen des Radiusköpfchens neben der konservativ-funktionellen eine nicht geringe Rolle. Doch wird auch bei der operativen Behandlung möglichst früh mit vorsichtigen, passiven, langsam an Extensität sich steigernden Bewegungen begonnen (am 4. bis 10. Tag nach der Operation).

Von den von uns mitgeteilten 26 Fällen wurden 12 operativ behandelt, 14 konservativ.

Die Hauptindikation zum operativen Eingreifen bilden die freien Gelenkkörper, ferner ein abgebrochenes und dislociertes Radius-

köpfchen, natürlich auch Zertrümmerungen desselben. Damit ist gesagt, daß die Indikationsstellung zur Arthrotomie im wesentlichen dem Röntgenbilde zufällt, da meist nur dieses die genaueren Verhältnisse der Fraktur und das Vorhandensein einer Gelenkmaus aufzudecken imstande ist. Aber auch bei völliger Klarheit der Verhältnisse wird die Notwendigkeit chirurgischen Eingreifens durch verschiedene Chirurgen, wie die Kasuistik zeigt, nicht in einheitlicher Weise aufgefaßt. Diese Meinungsverschiedenheiten werden auch durch die Kasuistik vollauf erklärt, wenn man z. B. die Endresultate von Fällen betrachtet, bei denen nach der Ansicht der Chirurgen auf Grund des Röntgenbildes (freier Gelenkkörper, abgebrochenes Köpfchen) die Operation indiciert, vom Patienten aber abgelehnt wurde und die konservative (medico-mechanische) Behandlung trotzdem in mehreren dieser Fälle (2, 14, 16, 24, 25, 26) vorzügliche Resultate ergab. Durch diese, immerhin die Ausnahme darstellenden Fälle soll natürlich das Recht zum operativen Eingreifen beim Vorhandensein einer der oben genannten schweren Gelenkverletzungen nicht angezweifelt werden. Dagegen halte ich es nach Obigem nicht für erlaubt, bei bloßem Verdacht auf eine Gelenkmaus die Gelenkeröffnung vorzunehmen, wie dies in der Tat zu oft zu geschehen scheint.

Nur bei einwandfreiem klinischem und Röntgenbefund, sollte bei genügender Indikation operiert, andernfalls immer zuerst die medico-mechanische Behandlungsmethode angewandt werden; denn die konservativen Resultate dürfen sich neben den operativen sehr wohl sehen lassen, sie sind im allgemeinen sogar besser als diese letzteren, was nur zum Teil auf die Tatsache zurückzuführen ist, daß meist die schwereren Fälle zur Operation gelangen, da ich oben schon zeigte, daß zweifellos schwere Fälle (2, 14, 24, 25, 26) auch konservativ ganz gute Resultate ergeben können.

Bei den 12 operativ behandelten Fällen waren die Indikationen folgende: In 6 Fällen (3, 8, 9, 10, 11, 19) zeigte das Röntgenbild freie Gelenkkörper in Ein- oder Mehrzahl, in 2 Fällen (15, 17) Abbruch resp. Zertrümmerung des Köpfchens, in den übrigen 4 Fällen (1, 4, 7, 12) wurde auf Grund der klinischen Untersuchung eine Gelenkmaus vermutet; das Röntgenbild gab in keinem Fall einen Anhalt dafür; die Arthrotomie konnte die Vermutung einer Gelenkmaus nur in einem dieser Fälle (7) bestätigen. Auf die 26 Fälle kamen also im ganzen 3 Operationen, die nur den Zweck einer Revision hatten und sich hintenher als überflüssig erwiesen.

Ein Vergleich zwischen den operativen und konservativen Resultaten ist nicht leicht zu ziehen. Die folgenden Angaben beziehen sich natürlich nur auf die Fälle, die bis zu einem Zustand, der als stationär zu betrachten war, verfolgt werden konnten. Von den 26 Fällen habe ich persönlich 18 nachuntersucht (inkl. die 3 frischen Fälle dieses Jahres), in 3 Fällen erhielt ich schriftlichen Bericht von den Verletzten oder ihren Angehörigen über den nunmehrigen Zustand ihres Gelenkes, in 5 Fällen waren die Patienten nicht mehr aufzufinden. Die genauen Angaben über die Endresultate sind in der Kasuistik

nachzusehen. Hier möchte ich nur die wichtigsten Ergebnisse zusammenfassen. Wie ich schon bemerkte, sind die konservativen Resultate, wie sie im mechano-therapeutischen Institut erzielt wurden, im allgemeinen besser als die operativen. Am besten ist die Prognose bei jugendlichen Individuen; hier kann sogar bei schweren Verletzungen, bei abgebrochenem, dislociertem Köpfchen (Fall 21, 24, 25) völlige Restitutio ad integrum der Funktion erzielt werden. Bei allen konservativ behandelten Fällen sind die Resultate mit Ausnahme von Fall 18 gute zu nennen, z. T. sogar sehr gute bei relativ schwerer Verletzung (2, 16, 21, 24). Eine ausnahmslos gute Prognose ergeben vor allem Fissuren, Infraktionen und Stauchungen.

Die Residuen, und zwar gilt dies für konservativ wie operativ behandelte Fälle, liegen im Rotationsbewegungsfeld vorzüglich im Bereich der Supination, die fast immer eingeschränkt bleibt, von wenigen Graden bis zur völligen Aufhebung. Dies entspricht schon dem Anfangssymptom der Supinationsunmöglichkeit; im Gegensatz dazu leidet die Pronation auf die Dauer nur selten und unbedeutend. Im Beugebewegungsfeld bleibt fast ausnahmslos eine mehr oder weniger starke Einschränkung der Extension zurück. Weniger konstant, aber auch in den meisten Fällen vorhanden, ist eine Beschränkung der Flexionsmöglichkeit.

Von den operierten Fällen weisen 3 sehr schlechte Resultate auf (3, 8, 15), beim einen durch Callus luxurians bedingt (15). In Anbetracht der schweren Verletzung wäre auf konservativem Weg kein besseres Resultat zu erreichen gewesen. Bei 5 Fällen (7, 9, 10, 11, 17) wurden durch Entfernung eines freien Gelenkkörpers gute Resultate erzielt und der Wiedereintritt der Arbeitsfähigkeit beschleunigt. Bei den übrigen 5 Fällen waren die Resultate teils gut, weil der Eingriff nur als Revision unternommen wurde (bei bestehender Fissur), teils mäßig. Die Residuen bestehen auch hier vorzugsweise in Beschränkung von Supination und Extension, erst in dritter Linie der Flexion. Bei einzelnen Fällen machen sich die Zeichen sekundärer Arthritis bemerkbar.

Es sei mir gestattet, schließlich noch mit einigen Worten auf die „Unfallfrage“ einzugehen. Die Versicherungsgesellschaften stellten mir in bereitwilligster Weise die Unfallakten der in Betracht kommenden Fälle zur Verfügung. Es handelt sich um die Fälle 2, 8, 11, 15, 16, 17, 18, 19, die teils bei schweizerischen, teils bei deutschen Gesellschaften versichert waren.

Beim Studium der Akten fiel mir vor allem die erstaunliche Ungleichheit in der Beurteilung des Schadens seitens der begutachtenden Aerzte auf, so daß bis dahin auf Grund des statistischen Materials keinerlei Entschädigungsnormen aufgestellt werden können. Die Ungleichheit in der Beurteilung der Schadenfälle wird umso auffallender, wenn man die funktionellen Endresultate der einzelnen Verletzten mit ihren respektiven Entschädigungen vergleicht. Es ergibt sich daraus, daß im allgemeinen der Unfallabschluß

zu früh vorgenommen wird (durchschnittlich ½ Jahr nach dem Unfall), in einer Zeit, wo noch kein sicherer Schluß auf das endgültige Resultat gezogen werden kann. Auch auf die möglichen Folgen der Verletzung (Arthritis deformans traumatica) wird im allgemeinen keine oder zu wenig Rücksicht genommen. Als Beispiel wäre hier besonders Fall 17 zu nennen (Meißelfraktur und Abbruch des Köpfchens, Fraktur des Proc. coronoideus, operative Entfernung des Köpfchens): Patient erhielt während 6 Monaten eine Schonungsrente von 30%, die nach Ablauf dieser Frist entzogen wurde, weil die Funktion objektiv nahezu vollständig wie am gesunden Arm geworden war. Aus demselben Grund wurde ihm eine Entschädigung für dauernde Erwerbsschädigung nicht zugesprochen, trotz noch bestehender beträchtlicher subjektiver Beschwerden. Ein solcher Entscheid ist keineswegs zu billigen, da die Entfernung des Radiusköpfchens einen bedeutenden anatomischen Defekt hinterläßt und auch bei momentan guter Funktion den Eintritt späterer Arthritis deformans begünstigt. Weitere Nachuntersuchungen werden ergeben müssen, ob nicht unter diesen Umständen bei Kapitalabfindung eine minimale Entschädigung, etwa von 10%, berechtigt wäre. Dasselbe gilt für Fall 16. Eine meiner Ansicht nach ungenügende Entschädigung wurde auch dem Fall 15 zugesprochen (operative Entfernung des durch Sternfraktur zertrümmerten Köpfchens, Bildung eines Callus luxurians, der das Beugebewegungsfeld um die Hälfte, das Rotationsfeld um mehr als die Hälfte einschränkt). Die Entschädigung von 5% entspricht entschieden nicht der Einbuße an Erwerbsfähigkeit. Dies gilt auch für Fall 8: 10% dauernde Entschädigung bei sehr starkem bleibendem Nachteil (Rotation völlig aufgehoben, Beugefeld um ⅓ eingeschränkt). Am besten dürfte wohl den bestehenden Verhältnissen die Beurteilung des Falles 18/19 gerecht werden (25% bei doppelseitiger Köpfchenfraktur mit beträchtlichen Residuen, vide Kasuistik; in diese Kategorie gehört auch Fall 2 (6% bei sehr guter Funktion). In andern Fällen dürfte die Entschädigung wieder zu hoch bemessen sein (verglichen mit den Maximalansätzen), z. B. in Fall 11 bei einem Spengler, Abfindungssumme Fr. 2300 bei guter Funktion.

Die Beurteilung des dauernden Schadens kann im einzelnen Fall sehr schwierig werden, keinesfalls sollte dieselbe vor Ablauf eines Jahres nach dem Unfall vorgenommen werden; für diese Zeit wäre eine Schonungsrente zu gewähren.

Das neue schweizerische Unfallversicherungsgesetz wird insofern eine Besserung bringen, als es die voreiligen „endgültigen" Abschätzungen des Schadens unmöglich machen wird.

Bei der endgültigen Beurteilung sind die Berufsverhältnisse gebührend zu berücksichtigen, und zwar ganz besonders auch die Notwendigkeit der Supinationsfreiheit in gewissen Gewerben. Bei allen schwereren Verletzungen (Zertrümmerung, Abbruch des Köpfchens, Gelenkmaus) besonders solchen, die einen operativen Eingriff nötig machten, ist auf die Möglichkeit einer späteren deformierenden Arthritis Rücksicht zu nehmen.

Kasuistik.

Von den nachfolgend beschriebenen 26 Fällen entstammen 14 der chirurgischen Klinik, 10 der chirurgischen Poliklinik (letztere nur ambulant behandelt). Ein Fall (25) wurde mir in zuvorkommender Weise durch Herrn Dr. Ruppanner, Chefarzt des Kreisspitals in Samaden, zur Verfügung gestellt; ein weiterer Fall (2) stammt von einem Bekannten des Verfassers.

Die klinischen Fälle wurden sämtlich zur Nachbehandlung der Poliklinik überwiesen (d. h. dem mechano-therapeutischen Institut). Die meisten klinischen Fälle waren der chirurgischen Klinik auch von der Poliklinik zugewiesen worden, deren leitender Arzt, Dr. Iselin seit längerer Zeit schon sein besonderes Augenmerk auf diese Verletzung gerichtet hatte und mir seine diesbezüglichen Beobachtungen zu Händen dieser Arbeit freundlichst zur Verfügung stellte.

Ueber die Resultate der Nachuntersuchungen siehe die zusammenfassende Betrachtung über die Endresultate im vorigen Kapitel. Die genauen Angaben sind in der Kasuistik bei den einzelnen Fällen nachzusehen.

Die Messung der Gelenkfunktion wurde nach der auf der chirurgischen Klinik und Poliklinik gebräuchlichen Methode folgendermaßen vorgenommen: Als Ausgangsstellung dient eine theoretische absolute Streckstellung von 180°. Zur Bestimmung der Flexion wird der Winkel gemessen, den der Vorderarm gegen den Oberarm von dieser maximalen Streckstellung aus beschreiben kann. Er beträgt normalerweise im Maximum ca. 140° (Beugebewegungsfeld). Zur Bestimmung der Streckfähigkeit gebe ich den Winkel an, der den Vorderarm von der theoretischen absoluten Streckstellung von 180° trennt. Er ist normalerweise 0°, da die normale Streckfähigkeit eine absolute, 180°, ist.

Beugung und Streckung werden mittels des gewöhnlichen Winkelzirkels gemessen. Für die Bestimmung der Pro- und Supination, die am Zuverlässigsten mit dem de Quervain'schen Gelenkperimeter vorgenommen wird, dient als Ausgangsstellung die Mittelstellung zwischen Pro- und Supination bei am Thorax fixiertem Oberarm. Die Werte schwanken individuell innerhalb ziemlich weiter Grenzen, so daß immer zum Vergleich die Messung am gesunden Arm herangezogen werden muß.

1. H. K., 21 j. Krankenwärterin, Kt. Aargau. 24. II. 08 Fall von einer Leiter. Aufschlagen mit dem r. Ellbogen auf den Boden. Seither Schmerzen bei Bewegungen im Ellbogengelenk.

Befund: Haut unverändert. Leichte diffuse Schwellung außen im Bereich des Epicond. rad. oder Capit. radii; letzteres von außen stark druckempfindlich. Beugung knapp bis zum r. Winkel möglich; bei Supinationsbewegung starke Schmerzen. Im Röntgenbild (Fig. 1) sieht man am Radiusköpfchen eine kleine Fissur, die nur bei Aufnahme in frontaler Projektionsebene sichtbar ist.

Operation (zum Zwecke der Revision unternommen) (Wilms): Eine Absprengung

kann nicht konstatiert werden. An einer Stelle ist der Knorpel am Rande deutlich blutig suffundiert und aufgefasert (Fissur). Naht. — Afebriler Wundverlauf. Medico-mechanische Nachbehandlung.

Pat. konnte zwecks Nachuntersuchung nicht mehr aufgefunden werden.

2. G. R., Ingenieur, 36 J., Kt. Zürich. 1908 Sturz 5 Meter tief auf die vorgestreckten Hände. Hämatom über dem r. Handgelenk, ferner am ganzen l. Arm bis zur Achselhöhle. Schmerzen und Funktionsstörung in r. Hand und l. Ellbogengelenk. Der zugezogene Arzt diagnostizierte eine typische Radiusfraktur rechts und eine Fraktur des Radiusköpfchens links. Links Gipsschienenverband in halber Beugestellung und Mittelstellung zwischen Pro- und Supination. Vom 3. Tag an Gymnastik und Massage. Pat. erinnert sich, daß von den Bewegungen vor allem Beugung und Supination sehr schmerzhaft waren.

1. 2.

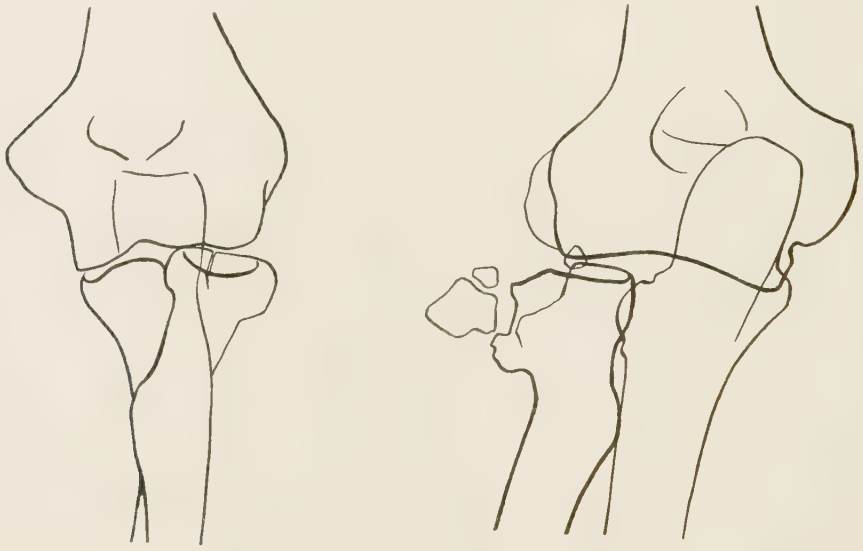

Fig. 1. Fall 1. Fissur des Radiusköpfchens.
Fig. 2. Fall 2. Alte Meißelfraktur des Radiusköpfchens mit Gelenkmausbildung.

Röntgenbild (Fig. 2) 1½ Jahre nach dem Unfall (aufgenommen zwecks Unfallbegutachtung): Das Köpfchen ist in guter Stellung, zeigt vorn außen einen Defekt, etwa die Hälfte der Zirkumferenz betragend. Am Uebergang von Kopf und Hals reichliche Callusbildung, nirgends in den Bereich der Gelenkfläche vordringend. An der Außenseite 2 freie Gelenkkörper, dem Defekt in der Zirkumferenz des Köpfchens entsprechend.

Befund 17. IV. 13: Radiusköpfchen links stark vergrößert und difform, nicht druckempfindlich, dreht sich gut bei Rotation, dabei reichlich krepitierende Geräusche, leichte Muskelatrophie gegenüber dem gesunden Arm. Schmerzen bei maximalen Bewegungen in jeder Richtung. Der Arm ermüdet rascher nach Anstrengung als früher.

Funktion:	links	rechts
Flexion (von der abs. Streckstellung)	140°	140°
Extension (fehlt zur abs. Streckstellung)	15°	0°

	links	rechts
Rotation (von der Mittelstellung)		
Pronation	80°	90°
Supination	80°	100°
Also Ausfall im Beugebewegungsfeld	15°	
Also Ausfall im Rotationsbewegungsfeld	30°	

3. J. B., 29 j. Ziegler von Effingen (Kt. Aargau). 4. II. 08 wird B. vom behandelnden Arzt auf die chirurgische Klinik geschickt mit folgendem Bericht: Vor 4 Wochen Sturz ca. 4 m hoch auf die Hand: Luxation beider Vorderarmknochen nach hinten, die sofort reponiert wurde. Die weiterbestehende Funktionsstörung habe den Verdacht auf eine komplizierende Ellenbogenfraktur wachgerufen.

Befund: Muskulatur des l. Armes atrophisch. Konturen des Ellbogengelenkes verstrichen. Derbe Schwellung der Kapsel und Verdickung der darunter liegenden Knochen, besonders in der Kondylengegend. Der Arm kann im Ellbogen nur wenig über den rechten Winkel flektiert und gestreckt werden (Amplitude 25—30°). Die Hand hat eine Mittelstellung zwischen Pro- und Supination. Supination stark behindert.

Das Röntgenbild zeigt eine Absprengung des Capitulum radii. Die Zirkumferenz des letzteren ist noch zu ca. $^2/_3$ erhalten. Keine Fract. colli. Ueber dem Capit. radii liegt das herausgesprengte Stück gerade neben der Rotula. Im vordern Gelenksspalt zahlreiche Calluswucherungen zu sehen.

Der im Röntgenbild sichtbare freie Gelenkkörper und die Calluswucherungen im Bereich des Gelenkes erfordern operative Entfernung, da sie die direkte Ursache der sehr schlechten Funktion darstellen.

5. II. 08 Operation (W i l m s): Schnitt über Epicond. lat. Das lose Fragment wird rasch gefunden, stammt vom Capit. radii, durch Meißelfraktur abgesprengt, ca. $^1/_4$ der Zirkumferenz betragend. — Excision verdickter Kapselteile, Brisement forcé, deutliches Krachen. Verband, Schiene. Medico-mechanische Nachbehandlung.

7. III. Austritt: Beugung fast bis zum r. Winkel, bei der Streckung fehlen 40° zur absoluten Streckstellung. Pro- und Supination stark beschränkt. Reiben und Knirschen im Gelenk. Muskelatrophie.

28. IV. 08 Wiedereintritt. Es besteht starke Kapselschwellung am l. Ellbogengelenk. Kein Erguß, reichliches Reiben im Gelenk. Funktion gleich schlecht wie beim Austritt vor 2 Monaten.

29. IV. nochmalige Operation (W i l m s): Schnitt in der alten Narbe. Eröffnung des Radiohumeralgelenks. Resektion des stark veränderten Radiusköpfchens und Excision der stark schwielig verdickten Gelenkkapsel. Pro- und Supination danach bedeutend freier. Schnitt an der Ulnarseite vor dem Epicond. med. Eingehen nach dem Proc. coronoideus. Exstirpation stark schwielig verdickter, Knochen enthaltender Narben und Kapselteile. Beugung und Streckung nach forcierten Bewegungen (Krachen) fast ganz frei. Hautnaht. Fixation auf Schiene in rechtwinkliger Beugung. — 18. V. 08 Wunden per primam geheilt. Streckung und Beugung in ungefähr demselben Umfang möglich wie bei der Aufnahme; Pro- und Supination in etwas weiterem Umfange. Austritt.

Pat. erschien nicht zur Nachuntersuchung.

4. O. V., 20 j. Schlosser von Birsfelden (Baselland). 6 Wochen vor Spitaleintritt (21. IX. 08) fiel dem Pat. beim Ringen der Gegner auf den r. Ellbogen. Hat seither gearbeitet, aber mit Schmerzen im Gelenk.

Befund: Beweglichkeit des Gelenks wenig eingeschränkt. Supination schmerzhaft. Olecranon und die Epikondylen deutlich abzutasten, ebenso das Radiusköpfchen. Keine Krepitation. Die größte Schwellung ist unterhalb des äußern Epicondylus. Druckempfindlichkeit proximal vom Radiusköpfchen. Das Röntgenbild zeigt einen undeutlichen Schatten im Radio-Humeralgelenk. Diagnose: Fract. capituli humeri oder radii?

23. IX. 08 Operation zwecks Revision wegen unklarer Diagnose. Schnitt über Epicond. ext. humeri, stark verdickte Kapsel und Seitenband. Eröffnung des Gelenks; klare Flüssigkeit. An einer Stelle des Capit. radii Knorpel aufgefasert, blutig suffundiert (Fissur). Capit. humeri ohne Veränderung. Naht. Schiene. — 29. IX. Wohlbefinden. In Heilung in poliklin. Nachbehandlung entlassen.

25. VII. 12 Nachuntersuchung: Beide Ellbogengelenke sind vollkommen gleich funktionstüchtig.

5. S. G., 53 j. Maler von Basel. 1902 fiel G. mit dem r. Ellbogen auf die Kante einer Kiste. Starke Schwellung, alle Bewegungen unmöglich. War 7 Wochen in ärztlicher Behandlung, habe einen Gips in Streckstellung getragen. Die Fraktur heilte jedoch nicht zur Befriedigung des Pat. aus: er hatte noch Beschwerden, so daß er sich einige Jahre nachher in Behandlung der chirurgischen Poliklinik begab. Das damals aufgenommene Röntgenbild zeigt eine sehr ditforme, mit großer Diastase geheilte Schrägfraktur der Ulna an der Basis des Olecranon, letzteres nur an der Incisura semilunaris durch eine schmale Knochenbrücke mit dem Schaft in Verbindung. Außerdem zeigt das Röntgenbild eine ebenfalls alte schalenförmige Absprengung des Radiusköpfchens, etwa die Hälfte desselben betragend, in ziemlich guter Stellung. Daneben arthritische Veränderungen.

Nachuntersuchung (1. VIII. 12): G. befindet sich ordentlich, kann gut arbeiten, empfindet aber hin und wieder stechende Schmerzen beim Heben des Armes in der Gegend des Radiusköpfchens. Dieses springt bedeutend stärker vor als das linke und ist am oberen Gelenkrand vorn etwas druckempfindlich. Die alte Ulnafraktur ist noch deutlich nachweisbar an der großen Diastase zwischen Schaft und Olecranonfragment. Die Spalte erscheint bei Palpation durch derbes Gewebe pseudarthritisch ausgefüllt zu sein: das Olecranon ist jedoch nicht beweglich. Das Röntgenbild (Fig. 3—4) zeigt genau denselben Zustand wie 3 Jahre früher: Die starke Diastase der Ulnarfragmente mit der Knochenbrücke an der Incisura semilunaris, die etwas ditform geheilte Meißelfraktur des Radiuskopfes. Die arthritisch deformierenden Veränderungen sind etwas stärker ausgesprochen als vor 3 Jahren.

Funktion:	rechts	links
Flexion (von der abs. Streckstellung)	115°	140°
Extension (fehlt zur Streckstellung)	12°	0°
Rotation (von der Mittelstellung)		
Pronation } Beiderseits gleich vollkommen,		
Supination } keine Beschwerden verursachend.		

Die Funktion ist, wenn man das groteske Röntgenbild betrachtet, eine auffallend gute zu nennen.

6. M. T., 14 j. Schüler von Basel. April 1909 Sturz vom Velo auf die Hand. Schmerzen bei Bewegungen im Ellbogengelenk.

Befund: Hämatom ziemlich zirkumskript an der Außenseite des Ellbogengelenks nahe dem Radiusköpfchen. Letzteres druckempfindlich. Kardinalpunkte in normaler Stellung. Aktive und passive Bewegungen kaum gehindert, nur die Supination ist etwas schmerzhaft.

4.

3.

5.

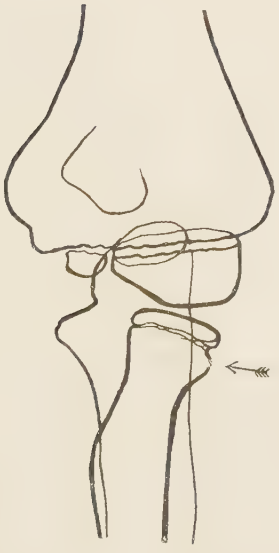

6.

Fig. 3 und 4. Fall 5. Fract. capit. rad. et olecran. inveter.
Fig. 5 und 6. Fall 6. Stauchung des Radiushalses.

Röntgenbild (Fig. 5—6): Das Radiusköpfchen ist am Uebergang in den Hals gestaucht: Auf einer Seite Auftreibung (Faltung), auf der Gegenseite Einknickung der Corticalis. An der Seite der Corticalisfaltung kurzer querer Einriß in die Spongiosa, von der Epiphysenlinie getrennt. Im übrigen zeigt das Köpfchen normale Form und Stellung. Gymnastik und Massage.

T. konnte nicht nachuntersucht werden, doch erklären seine Angehörigen, der betreffende Arm sei ebenso funktionstüchtig wie der andere und habe nie mehr irgendwelche Beschwerden verursacht.

7. J. K., 50 j. Kaufmann, Kt. Schwyz. 1907 hatte K. den r. Vorderarm gebrochen; wurde durch Gipsverband behandelt. Seither konnte er den r. Arm nicht mehr völlig strecken. Mai 1910 rannte K. mit dem r. Ellbogen wuchtig gegen eine Wand. Bei Bewegungen des Arms blieb seither eine starke Schmerzhaftigkeit zurück, die in letzter Zeit noch zunahm; zwei Wochen nach dem Unfall tritt K. in das Spital ein.

Befund: Alte Fraktur am Vorderarm (beide Vorderarmknochen sind in halber Höhe in einem stumpfen Winkel geknickt. Zur vollständigen Streckung fehlen 30°. Beugung bis zum r. Winkel möglich. Rotation sehr schmerzhaft. Radiusköpfchen druckempfindlich. Diagnose: Fract. capituli radii.

Röntgenbild zeigt eine nicht übel stehende alte Fraktur der Ulna oberhalb der Mitte. Die Kontur des Radiusköpfchens ist normal, aber die Delle ist verwischt; besonders die normalerweise konkav zur Rotula stehende untere Begrenzungslinie der Zirkumferenz ist unregelmäßig, zeigt mehrere einspringende Winkel. Ein Corpus mobile ist auf dem Röntgenbild nicht sichtbar. Die sehr schlechte Funktion läßt jedoch ein solches vermuten, weshalb die Gelenksrevision vorgenommen wird.

27. V. 10 Operation (Wilms): Nach Eröffnung der Gelenkkapsel über dem Capit. radii zeigen sich mehrere Corpora libera im Gelenk. Sie sind blutleer und an der Oberfläche abgeschliffen. Sie wurden also höchst wahrscheinlich bei der Fraktur der Ulna vor 3 Jahren schon abgesprengt.

3. VI. Wunde per primam geheilt. Beginn der medico-mechanischen Nachbehandlung.

Nachuntersuchung vom 21. VII. 12:

Funktion:	rechts	links
Flexion (von der abs. Streckstellung)	120°	140°
Extension (fehlt zur Streckstellung)	30°	0°
Rotation (von der Mittelstellung)		
Pronation	120°	120°
Supination	80°	80°

Der Ausfall im Flexionsbewegungsfeld (50°) ist auf Konto der alten schlecht geheilten Ulnafraktur zu setzen.

8. F. R., 26j. Maurer aus Preußen. 27. VII. 10 fiel Pat. 4 m hoch von einem Gerüst auf die vorgestreckten Hände. Sofort starke Schmerzen und Schwellung im r. Ellbogen. Spitaleintritt nach Notverband.

Befund: R. Arm auf Drahtschiene, Stärkeverband. Nach Abnahme der Schiene Ellbogen und Hand ödematös. Alle aktiven Bewegungen aufgehoben. Passiv besonders Rotation schmerzhaft. Druckschmerz in der Gegend des Radiusköpfchens.

1. VIII. 10. Operation (Wilms): Freilegung des Radiusköpfchens. Das Gelenk enthält neben einem Bluterguß 2 große abgesprengte Stücke des Radiusköpfchens, frei im Ge-

lenk liegend. Etwa die halbe Gelenkfläche ist noch erhalten. In der Gegend des Proc. coronoides ulnae ebenfalls ein abgesprengtes Knochenstück mit knorpeliger Fläche. Nach mühsamer Ausräumung des Gelenks Naht der Kapsel und Haut; Schienenverband in schwacher Beugestellung und Mittelstellung der Hand. — 4. VIII. Kein Fieber. Streckbewegung der Finger fehlt (Radialislähmung). Dorsalflexion des Handgelenks etwas möglich. — 12. VIII. Beginn mit passiven Bewegungen und Massage.

Befund beim Austritt: Die Funktion des Ellbogengelenks ist ordentlich, die Pro- und Supination jedoch noch stark beschränkt. Parese des Radialis besteht noch. — Funktion 3 Monate später, bei Austritt aus poliklinischer Nachbehandlung:

Streckung: fehlt abs.	10°
Beugung von der abs. Streckung:	120°
Beugebewegungsfeld:	110°

Vorderarm in Mittelstellung zwischen Pro- und Supination fixiert. Rotation = 0. Während der Bewegungen krepitierende Geräusche. Muskelatrophie. Radialisparese geheilt.

Ein halbes Jahr später ist nach einem Unfallgutachten die Funktion noch genau dieselbe.

9. C. W., 37 j. Putzerin von Basel. Am 26. II. 10 Fall von einer Leiter auf die vorgestreckte r. Hand. Sofort heftige Schmerzen im r. Ellbogen. Spitaleintritt.

Befund: R. Ellbogen stark geschwollen, besonders in den lateralen Partien. Flexion des Arms wenig behindert, kaum schmerzhaft, ebenso Extension. Bei Pro- und Supination deutlich Krepitation. Besonders Supination stark schmerzhaft. Capit. radii druckempfindlich. Diagnose: Fract. capit. radii.

Das Röntgenbild ergibt eine Absprengung am Radiusköpfchen mit Bildung eines freien Gelenkkörpers (Dislokation nach vorn außen). Der im Röntgenbild sichtbare Gelenkkörper fordert zu operativer Entfernung auf.

1. III. 10. Operation (Wilms): Eröffnung des Gelenks von der lateralen Seite. Die Gelenkfläche des Radiusköpfchens ist mehr als zur Hälfte schief von innen oben nach außen unten abgesprengt. Entfernung der Fragmente. Naht, Verband, keine Schiene. — 5. III. Wunde per primam geheilt. Beginn der mobilisierenden Uebungen.

17. III. Befund beim Austritt: Flexion des Ellbogens fast vollständig, ebenso Extension. Pro- und Supination fast bis zur horizontalen Stellung der Hand möglich.

Pat. stellt sich nicht zur Nachuntersuchung.

10. P. G., 19 j. Maler von Basel. Am 28. VI. 10 fiel G. beim Turnen vom hohen Reck auf den Boden, weiß aber nicht, wie er auf den r. Arm zu fallen kam. Der r. Ellbogen schwoll sofort an und schmerzte stark. Beim Beugen und Strecken hörte man deutlich ein Knacken. Notverband, Spitaleintritt.

Befund: R. Ellbogen sehr stark geschwollen. Die einzelnen Knochen sind kaum durchzutasten. Am Oberarm nahe der Axilla ein Hämatom. Auch Vorderarm stark an der Schwellung beteiligt. Bewegungen im Gelenk sehr schmerzhaft, am meisten die Rotation. Olecranon nicht prominent, nicht druckempfindlich. Epikondylen auf Druck schmerzhaft; am ausgesprochensten druckempfindlich ist jedoch das Radiusköpfchen. Diagnose: Fract. capit. radii.

Röntgenuntersuchung (Fig. 7): Vom Köpfchen ist der vordere laterale Teil abgesprengt und nach vorn unten umgekippt. Im Gelenkspalt mehrere Trümmer, so besonders unter-

halb des Epicond. med. Der auf dem Röntgenbild deutlich sichtbare freie Gelenkkörper macht die Arthrotomie notwendig.

5. VII. Operation (W i l m s): 1. Längsschnitt hinter dem Epicond. lat. Das Radiusköpfchen wird freigelegt und dadurch das Gelenk eröffnet. Es enthält viel Blut und mehrere abgesprengte Stücke des Köpfchens, welche entfernt werden. Es ist eine auffallend starke Weichteilläsion vorhanden. 2. Schnitt hinter dem Epicond. medialis. Nach Eröffnung des Gelenks wird ein großer, im Gelenk liegender Weichteilklumpen, offenbar dem Musc. brach. int. entstammend, entfernt. Auch hier kleinere Knorpelstücke. Austupfen des Gelenks. Der freiliegende Nerv. ulnaris wird durch Catgutnaht in seiner Lage fixiert. Naht der Kapsel und Haut. Schienenverband in leichter Flexion und Pronation. — 7. VII. Kein Fieber. Das Röntgenbild ergibt richtige Stellung des Radiuskopfes. Die abgesprengten Stücke sind entfernt. — 13. VII. Beginn mit mobilisierenden Uebungen. Wunde per primam geheilt.

7.

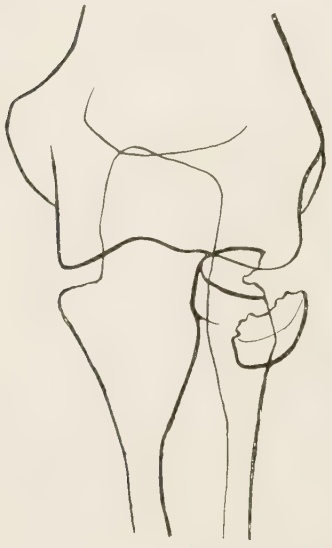

Fig. 7. Fall 10. Meißelfraktur des Radiusköpfchens.

Befund beim Austritt (25. VII.): Operationsnarben nicht druckempfindlich. Gelenkgegend noch diffus geschwollen, an der Innenseite leicht druckempfindlich. Vorderarm, Hand ohne Oedeme und Sensibilitätsstörungen. Hand und Fingergelenke gut beweglich. Beugung im Ellbogen ca. 90°, Rotation minimal.

Pat. stellt sich nicht zur Nachuntersuchung, hingegen erklärt seine Mutter, der Arm sei völlig funktionstüchtig (2 Jahre nach der Verletzung) und verursache keinerlei Beschwerden. Der einzige gebliebene Nachteil sei, daß der Arm nicht mehr ganz gestreckt werden könne, während Beugung und Rotation gut funktionieren sollen.

11. D. H., 19 j. Spengler von Basel. Am 20. IV. 10 Sturz 10 m hoch von einem Baugerüst. War kurze Zeit bewußtlos. Sofort in die chirurgische Klinik transportiert. Starke Schmerzen im r. Ellbogengelenk.

Befund: Sensorium leicht getrübt; retrograde Amnesie in bezug auf den Unfall. Riß- und Quetschwunden am Kopf. Keine Zeichen von Hirndruck. Am r. Fuß Metatarsalfraktur, am l. Calcaneusfraktur. R. Arm proniert, in halber Beugestellung, ohne aktive Beweglichkeit. Passiv Flexion und Extension normal, Rotation sehr schmerzhaft, ohne Krepitation, Kardinalpunkte in normaler Lagebeziehung. Sehr starke Druckempfindlichkeit in der Gegend des Radiusköpfchens. D i a g n o s e: Fract. capit. radii.

Das Röntgenbild ergibt eine Absprengung des r. Radiusköpfchens. Die Konturen des Köpfchens sind völlig verwischt, die Delle nicht zu erkennen. Am äußeren Rand ein abgesprengtes Stück, über die Rotula verlagert. Der freie Gelenkkörper indiciert operatives Eingreifen.

25. IV. Operation (W i l m s): Längsschnitt über Capit. radii. Eröffnung der durch einen Bluterguß prall gefüllten Gelenkkapsel. Entfernung des ca. zur Hälfte abgesprengten Teiles des Radiusköpfchens. Naht der Gelenkkapsel, der Muskulatur, in die eine Jodoformmeche eingelegt wird. Hautnaht. — 29. IV. Pat. hat den Eingriff reaktionslos über-

standen. Beginn mit vorsichtigen passiven Bewegungen.

11. V. Austritt: Beugebewegungsfeld ca. 45°; Rotation nur um einige Grade möglich.

Nachuntersuchung 19. VIII. 12: Radiusköpfchen rechts nicht stärker prominent als links. Es läßt sich deutlich der herausgemeißelte Defekt im Köpfchen palpieren. An dieser Stelle etwas Druckempfindlichkeit. Pat. hat keine subjektiven Beschwerden, konnte den Militärdienst gut verrichten und kann auch den Spenglerberuf ohne Störung ausüben.

Funktion:	rechts	links
Flexion (von der abs. Streckstellung)	130°	140°
Extension (fehlt zur Streckstellung)	20°	0°
Rotation (von der Mittelstellung)		
Pronation	60°	95°
Supination	110°	110°
Also Ausfall rechts im Beugefeld:	30°	
Also Ausfall rechts im Rotationsfeld:	35°	

12. M. P., 34 j. Magd von Bartenheim (Elsaß). 5 Wochen vor Spitaleintritt (15. I. 12) fiel Pat. eine Treppe hinunter, wobei sie sich Verletzungen im Gesicht und am l. Ellbogen zuzog. Letzterer schwoll stark an und erlaubte keinerlei aktive Bewegungen. Der Hausarzt behandelte den Arm 5 Wochen mit Massage und Gymnastik. Wegen mangelhafter Funktion des Gelenks tritt dann P. in das Spital ein.

Befund: Beugung beinahe vollständig, maximal etwas schmerzhaft. Streckung etwas mehr behindert. Bei Streckung werden Schmerzen in der Gegend des Olecranon angegeben. Sonst keine besonderen Druckschmerzpunkte. Pronation beinahe vollständig. Supination eingeschränkt und schmerzhaft.

Röntgenbild: In der Seitenansicht zeigt das Röntgenogramm eine alte Fraktur am Capitulum radii. Unterhalb desselben Callusmassen. Außerdem eine Fraktur des Proc. coronoideus ulnae in guter Stellung. Wegen der stark eingeschränkten und schmerzhaften Supination wird zwecks Entfernung einer allfällig vorhandenen Gelenkmaus die Gelenkrevision unternommen.

18. I. 12 Operation (de Quervain): Hautschnitt über Epicond. rad. beginnend, über Radiusköpfchen verlaufend. Eröffnung der fibrösen Gelenkkapsel. Die Bewegungen (Rotation, Flexion, Extension) sind normal, keine Behinderung. Quer über die Facies artic. capit. radii verläuft nach dem Rande hin eine braunrote Frakturlinie. Die Fragmente sind in sehr guter Stellung. Kallöse Massen sind keine in den Bereich der Gelenkfläche vorgedrungen, nirgends ein Corpus alienum. — Kapselnaht, Hautnaht. Schienenverband mit Rotationsmöglichkeit. — 19. I. Afebril, rotiert den Arm.

29. I. Funktion beim Austritt:

	rechts	links
Flexion (von der abs. Streckstellung)	140°	105°
Extension (fehlt zur Streckstellung)	0°	20°
Rotation (von der Mittelstellung)		
Pronation	90°	60°
Supination	80°	60°

Eine Nachuntersuchung konnte nicht vorgenommen werden.

13. L. H., 53 j. Magd, Großh. Baden. Am 17. II. 12 kommt Pat. auf die chirurgische Poliklinik mit der Angabe, vor mehreren Wochen bei Glatteis auf den r. Ellbogen ge-

fallen zu sein. Seither hätte sie in letzterem bei Bewegungen Schmerzen.

Befund: Aeußerlich keine Gelenkveränderung. Alle Bewegungen frei, Rotation tadellos, Beugung gut, Streckung nicht vollständig. Radiusköpfchen leicht druckempfindlich.

Röntgenbild: Konturen des Köpfchens scharf, letzteres in toto nicht verändert, doch zeigt sich auf dem Bild bei frontaler Projektion in Supinationsstellung eine tiefe etwas klaffende Fissur, die bis gegen das Collum vordringt. Sie ist nur bei Frontalprojektion in Supinationsstellung deutlich zu sehen, wobei die Fissurebene senkrecht zur Projektionsebene steht. Letzteres ist zwar auch der Fall bei Sagittalprojektion und Pronationsstellung, doch ist die Fissur hiebei nur ganz undeutlich zu erkennen, weil sie bei dieser Projektionsart durch den Schatten des Proc. coronoideus ulnae verdeckt wird. Bei alleiniger Aufnahme in Sagittalprojektion wäre die Fissur unbedingt übersehen worden, während sie bei der frontalen Aufnahme in überraschender Deutlichkeit zur Darstellung gelangt.

Medico-mechanische Behandlung.

Pat. konnte zur Nachuntersuchung nicht aufgefunden werden.

14. L. U., 32 j. Köchin von Basel. Anamnese ergebnislos. Pat. wird vom behandelnden Arzte zwecks Röntgenaufnahme auf die chirurgische Poliklinik geschickt. Sie erweist sich bei der objektiven Untersuchung als Hysterica, und die Bewegungsbeschränkung im Ellbogengelenk wird daher zum großen Teil als willkürliche Ankylose aufgefaßt, jedoch die Möglichkeit einer Radiusköpfchenfraktur offen gelassen. — Röntgenbild (10. I. 12): Die Konturen des Radiusköpfchens sind etwas verwischt. Es scheint schief abgesprengt und etwas nach vorn und außen dislociert zu sein, ist aber nicht umgekippt. Am Uebergang des Köpfchens in den Hals sieht man auf der radialen Seite einen vorspringenden Schatten, wahrscheinlich einem aus dem Radiusköpfchen durch Meißelfraktur herausgesprengten Stück (Corpus mobile) entsprechend.

Mehrere Wochen medico-mechanische Behandlung, da Pat. die Arthrotomie zurückweist. Eine Nachuntersuchung konnte nicht vorgenommen werden, doch erklärt die Mutter, der Arm sei völlig funktionsfähig und weise nur noch geringe Funktionsstörungen auf.

15. A. L., 25 j. Chauffeur von Birsfelden. Auf dem Trittbrett seines Automobils ausgleitend, fiel L. mit Wucht auf die vorgestreckte l. Hand und danach noch auf den Ellbogen. Sofort starke Schmerzen und Schwellung in letzterem. Kam erst 2 Wochen nach dem Unfall auf die chirurgische Poliklinik (9. V. 12).

Befund: Starke Schwellung des Ellbogens Aktive Beweglichkeit nahezu aufgehoben, passive äußerst schmerzhaft, besonders die Rotation. Gegend des Radiusköpfchens stark druckempfindlich. Diagnose: Fract. capit. radii.

Das Röntgenbild zeigt einen völligen Abbruch des Radiusköpfchens am Hals und eine Verschiebung desselben nach vorn und außen. Das Köpfchen selbst ist zertrümmert und läßt auf dem Röntgenbild keinerlei Struktur, keine Andeutung der Delle mehr erkennen. Es liegt also die strikte Indikation zur Entfernung des zertrümmerten Köpfchens vor.

Operation (Iselin): Entfernung des abgesprengten Radiusköpfchens. Das durch die Operation gewonnene Präparat zeigt ein sehr interessantes Bild, das man als Sternfraktur bezeichnen könnte. Das abgesprengte Köpfchen zerfällt durch mehrere vom Mittelpunkt der Cupula radienförmig ausstrahlende Frakturlinien in eine Anzahl Sektoren, von denen einer wiederum ganz zertrümmert ist.

Diese Frakturform ist als äußerste Konsequenz einer Meißelfraktur, kombiniert mit Stauchung, zu betrachten und ist zweifellos beim Fall auf die ausgestreckte Hand (indirekt)

8.

9.

10.

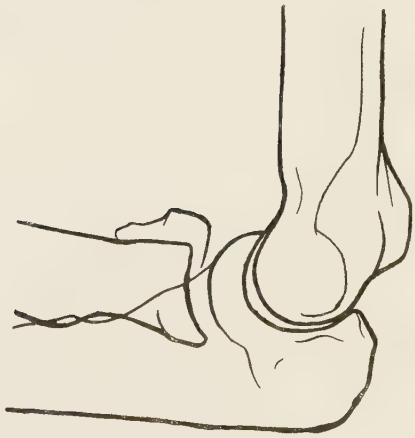

Fig. 8. Fall 13. Fissur des Radiusköpfchens.
Fig. 9—10. Fall 14. Meißelfraktur des Radiusköpfchens.

entstanden, während der Abbruch des Köpfchens vielleicht Folge des direkten Traumas, des nachfolgenden Falls auf den Ellbogen war. Doch kann die Querfraktur des Halses natürlich auch durch das indirekte Trauma bedingt sein und wäre dann als Stauchungsquerfraktur, mit Zertrümmerung der Metaphyse, aufzufassen.

Nachuntersuchung 26. VII. 12: L. Ellbogengelenk ziemlich stark verdickt. Man fühlt umfangreiche Callusmassen an der Stelle des Brachioradialgelenkes, bis in die Ellenbeuge. Das Röntgenbild zeigt einen mächtigen zapfenförmigen Callus luxurians, der vom oberen Radiusende schräg nach der Ellenbeuge die Weichteile durchzieht und die mangelhafte Funktion des Gelenks zur Genüge erklärt:

	rechts	links
Flexion (von der abs. Streckstellung)	140°	100°
Extension (fehlt zur Streckstellung)	0°	40°
Rotation (von der Mittelstellung)		
Pronation	95°	55°
Supination	100°	50°
Also Ausfall links		
im Beugebewegungsfeld:	80°	
im Rotationsbewegungsfeld:	90°	

16. J. S., 33 j. Fabrikarbeiter von Rosenau (Els.). Am 30. I. 12 Sturz vom Velo auf die vorgestreckte l. Hand. Sofort heftiger Schmerz in der Ellbogengegend. Andern Tags Eintritt in chirurgische Poliklinik.

Befund: Der l. Arm wird rechtwinklig gebeugt gehalten, ist proniert. Beugebewegung ist aktiv um 40° möglich. Rotation des pronierten Vorderarms aktiv unmöglich, passiv äußerst schmerzhaft. Olecranon und Kondylenlinie an normaler Stelle. Radiusköpfchen stark zirkumskript druckempfindlich. Schwellung nur unbedeutend, auf die radiale Seite beschränkt. Diagnose: Fract. capituli radii sin.

Das Röntgenbild ergibt eine Absprengung des vorderen seitlichen Teils des l. Radiusköpfchens, etwa $^1/_4$ des letzteren betragend, distalwärts dislociert, im ganzen aber in guter Stellung und am Grund noch durch einen Kapselstreifen befestigt (Lig. annulare). Nach dem Röntgenbild wäre ein operativer Eingriff nur bedingt indiciert. Einen solchen lehnt Pat. auch zum voraus ab.

Medico-mechanische Behandlung während 4 Wochen.

Nachuntersuchung 18. VII. 12: Keine Muskelatrophie. Radiusköpfchen rotiert gut, noch etwas druckempfindlich. Pat. fühlt sich im lädierten Arm noch schwach. Bei Flexion Spannungsgefühl in den Sehnen der Ellenbeuge und etwas Schmerz an der Frakturstelle. Im allgemeinen gute Funktion:

	rechts	links
Flexion (von der abs. Streckstellung)	145°	135°
Extension (fehlen zur abs. Streckstellung)	0°	30°
Rotation (von der Mittelstellung)		
Pronation	110°	105°
Supination	120°	110°
Also Ausfall links im Beugebewegungsfeld	40°	
Also Ausfall links im Rotationsbewegungsfeld	15°	

17. J. Th., 26 j. Elektromonteur von Stühlingen (Baden). Am 27. II. 12 Sturz 3 m tief von einer Leiter auf die vorgestreckten Hände ins Tenn hinunter. Dabei knickte

11.

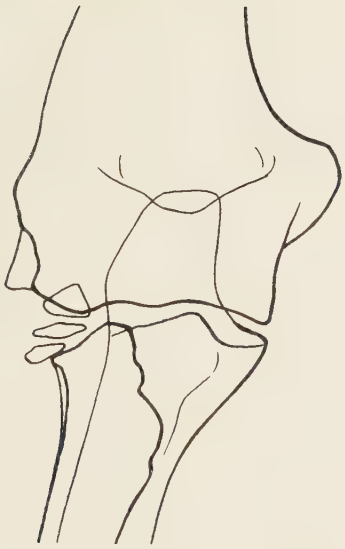

12.

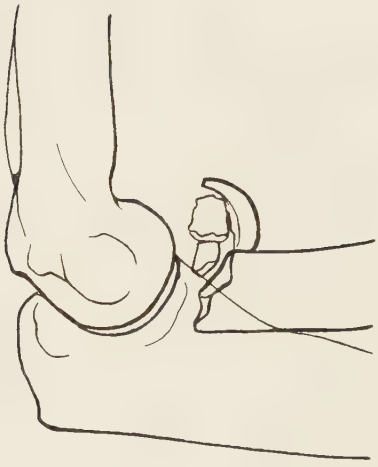

13.

14.

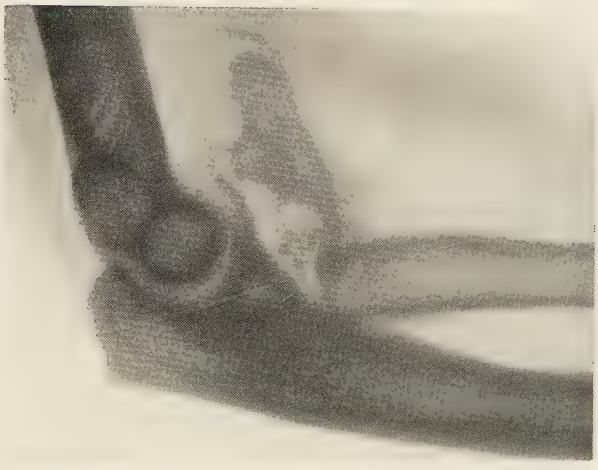

Fig. 11—14. Fall 15. Sternfraktur des Radiusköpfchens.
Fig. 13. Durch Operation gewonnenes Präparat.
Fig. 14. Callus luxur. nach operativer Entfernung des zertrümmerten Radiusköpfchens.

er mit den Armen ein und fiel auf das Gesicht, wo er sich ziemlich stark verletzte. Erst beim Aufstehen merkte er, daß er auch am l. Arm verletzt sei.

Befund: Rote Schwellung mit Temperaturerhöhung über Capit. radii und Epicond. rad. Vorderarm proniert gehalten, Supination unmöglich, Beugung bis zum r. Winkel, Streckung wenig behindert. Rotationsschmerz, Achsendruckschmerz, ferner bei Druck auf Radius und Ulna zugleich. Capit. radii stark druckempfindlich. Kardinalpunkte in normaler Lagebeziehung. Diagnose: Fract. capit. radii.

Röntgenbild: Das Radiusköpfchen ist im Hals abgesprengt und um 90° nach vorn außen gedreht; hier ist die Delle des Köpfchens deutlich zu sehen. Außerdem zeigt das Bild eine Fraktur des Processus coronoideus ulnae. Das abgebrochene umgekippte Radiusköpfchen wirkt als freier Gelenkkörper und muß reseciert werden.

20. III. Operation (Iselin): Schnitt über Epicond. rad. und Capit. radii. Die Gelenkkapsel weist keinen Riß auf. Das Köpfchen ist am Halse unregelmäßig schief abgesprengt und es liegt die breite Gelenkfläche in der Richtung nach dem Epicondylus rad. humeri hin nach außen vorn hin um 90° umgekippt neben dem Radiusschaft. Vom Capit. radii ist ein Stückchen durch Meißelfraktur herausgesprengt, ca. ein Viertel der Zirkumferenz betragend. Dieses Stückchen wird zwischen Incisura semilunaris ulnae und der Trochlea humeri gefunden. Proc. coronoideus abgesprengt, aber in guter Stellung fixiert. Ferner ein abgesprengter Knorpelknochensplitter lamellenartig neben dem Radiusschaft (vom Proc. coronoideus stammend). Entfernung der abgesprengten Stücke, Kapsel- und Hautnaht. — 26. III. Operationswunde per primam geheilt. Beginn mit Gymnastik und Massage.

Nachuntersuchung 31. VII. 12: Das obere Ende des Radius ist noch etwas druckempfindlich, dreht sich aber prompt bei der Rotation. Bei Flexion und Extension starkes Krepitieren im Gelenk, vom Pat. jedoch nicht schmerzhaft empfunden. Th. kann ungehindert seine alte Arbeit wieder verrichten.

Funktion:	rechts	links
Flexion (von der abs. Streckstellung)	135°	130°
Extension (fehlt zur Streckstellung)	0°	15°
Rotation (von der Mittelstellung)		
Pronation	85°	85°
Supination	110°	100°
Ausfall links im Beugefeld:	20°	
Ausfall links im Rotationsfeld:	10°	

Aus einem 6 Monate später abgegebenen Unfallgutachten geht hervor, daß objektiv gegenüber der gesunden Seite keine Funktionsstörung mehr besteht.

18/19. (Doppelseitige Fraktur.) J. M., 34 j. Zimmermann von Hornussen (Aargau). Am 19. XII. 11 fiel Pat. von einem 4 m hohen Baugerüst rücklings auf beide Ellbogen. Hatte an letzteren und am Rücken Schürfwunden. Der Arzt diagnostizierte Fraktur beider Vorderarme im Ellbogengelenk und Kontusion des Rückgrats. Reposition des l. Armes und Extension. Wegen angeblichem Sequester im l. Ellbogen überwies ihn der behandelnde Arzt am 22. I. 12 der chir. Klinik.

Befund: Am rechten Ellbogen sieht man eine leichte Abhebung des Radiusköpfchens; es ist etwas druckempfindlich. Beugung bis zum r. Winkel möglich. Pro- und Supination kaum gehindert. Das Röntgenbild zeigt eine tiefgehende Fissur des Radiusköpfchens. Linker Arm: Beugung nur in einem Winkel von 10° möglich. Pro- und Su-

15.

16.

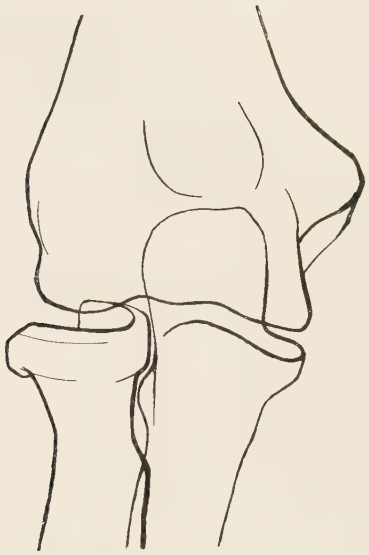

18 a.

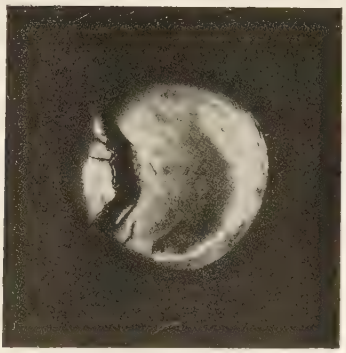

17.

18 b.

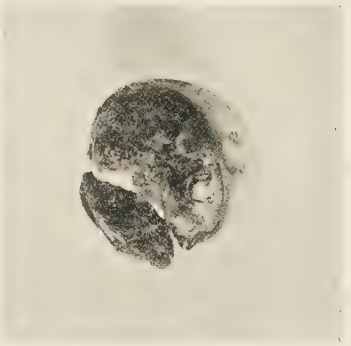

Fig. 15—16. Fall 16. Meißelfraktur des Radiusköpfchens.
Fig. 17—18. Fall 17. Meißelfraktur des Radiusköpfchens mit Absprengung und Umkippung. Fraktur des Proc. coron. uln.
Fig. 18 a—b durch Operation entferntes Radiusköpfchen.

pination ganz aufgehoben und bei forcierter Bewegung sehr schmerzhaft. Radiusköpfchen stark druckempfindlich, ebenso Olecranon.

Das Röntgenogramm zeigt eine teilweise konsolidierte Fraktur des Olecranon, ebenso des Proc. coronoideus ulnae und eine Absprengung am lateralen Rand des Radiusköpfchens.

Am r. Ellbogen (Fissur) liegt kein Grund zu operativem Vorgehen vor, wohl aber am linken; die Indikation ergibt sich hier nicht aus der Olecranonfraktur, sondern aus dem auf dem Röntgenbild sichtbaren freien Gelenkkörper, der durch Meißelfraktur des Radiusköpfchens entstanden ist.

8. II. 12. Operation (de Quervain): Längsschnitt über l. Capit. radii und Epicond. rad. Eröffnung des Gelenks; dabei findet man eine Meißelfraktur des Radiusköpfchens und zwar ist dessen Hälfte bis zu seinem Hals völlig abgesprengt und derart in den radialen Kapselteil eingewachsen, daß die eine Hälfte des Radiuskopfes innerhalb, die andere außerhalb derselben derb eingewachsen ist. Das Knochenstück wird durch Schere entfernt, das Blut ausgetupft und die Kapsel vernäht. — 15. II. Wunde per primam geheilt. Beginn der Turnübungen, nachdem der Arm seit der Operation in maximaler Supination fixiert war.

Nachuntersuchung 18. VII. 12: L. Radiusköpfchen unregelmäßig kolbig aufgetrieben, nicht druckempfindlich, bei Rotation deutlich mitgehend, stark krepitierend, was vom Pat. gefühlt, aber nicht schmerzhaft empfunden wird. Bei starker Beugung schmerzhaftes Spannen in der Tricepssehne, bei Streckung Spannung in den Sehnen der Ellenbeuge. Das Arbeiten ist nur in beschränktem Maße möglich. Funktion:

	rechts	links
Flexion (von der abs. Streckstellung)	130°	100°
Extension (fehlt zur abs. Streckstellung)	40°	30°
Rotation (von der Mittelstellung)		
Pronation	105°	105°
Supination	100°	75°

20. K. H., 12 j. Schüler von Basel. H. turnte am Schwungring. Im Schwung verlor er den Griff und fiel rücklings direkt auf den l. Ellbogen. Fall auf die Hand wird bestritten.

Befund: 17. I. 12 (chirurgische Poliklinik): Schwellung und Hämatom ziemlich zirkumskript über Radiusköpfchen und Epicond. lat. hum. Der Arm wird proniert gehalten. Alle Bewegungen sind eingeschränkt, besonders ruft jeder Rotationsversuch Schmerzen hervor. Starke Druckempfindlichkeit des Radiusköpfchens. Bei Bewegungen Krepitieren im Gelenk. Diagnose: Fract. capit. radii.

Röntgenbild: Das Radiusköpfchen ist in guter Stellung, die Konturen scharf. Von der radialen Seite ausgehend, ist ein Einriß quer unterhalb der Epiphysenlinie, von dieser jedoch deutlich getrennt, zu erkennen (Infraktion des Radiushalses). Nach dem Röntgenbefund kommt nur eine konservative Behandlung in Betracht.

Während 7 Wochen Massage und Gymnastik.

Nachuntersuchung 10. VIII. 12: Bei Anlegen des Ohres hört man deutliches Krepitieren im Radiohumeralgelenk. Pat. sagt, bei gewissen Bewegungen, besonders bei heftigen Streckbewegungen, knacke es im Ellbogen, wobei er starke, jedoch rasch vorübergehende Schmerzen habe. Radiusköpfchen links gegenüber rechts verbreitert und noch deutlich druckempfindlich. Die Funktion ist gut:

19.

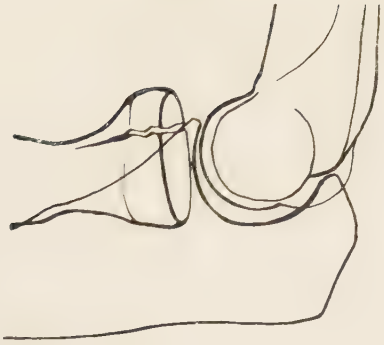

20.

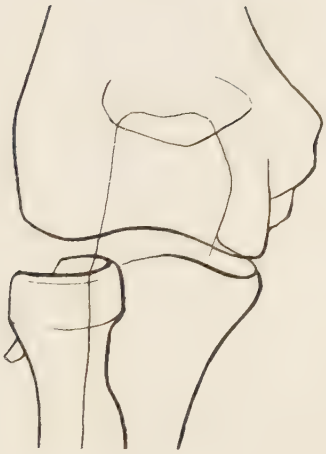

21.

22.

23.

Fig. 19. Fall 18. Fissur des Radiusköpfchens.
Fig. 20—21. Fall 19. Meißelfraktur des Radiusköpfchens.
Fig. 22—23. Stauchungsfraktur des Radiushalses.

	rechts	links
Flexion (von der abs. Streckstellung)	150°	150°
Extension (fehlt zur abs. Streckstellung)	0°	10°
Rotation (von der Mittelstellung)		
Pronation	90°	100°
Supination	120°	95°
Also Ausfall links im Beugefeld:	10°	
Also Ausfall links im Rotationsfeld:	15°	

21. W. K., 12 j. Schüler von Basel. Am 9. I. 12 stürzte K. in der Turnstunde beim Sprung über den Bock mit großer Wucht vornüber auf die Hände. Dabei spürte er ein Krachen und einen Schmerz im l. Ellbogen und fiel hierauf noch auf den Arm.

Befund bei der poliklin. Untersuchung: Mäßige Schwellung des l. Ellbogens. Arm in Pronation- und halber Beugestellung. Alle Bewegungen im Gelenk sehr schmerzhaft, am meisten die Supination und auch die Streckung. Kardinalpunkte in normaler Lagebeziehung. Radiusköpfchen exquisit druckempfindlich, scheint verbreitert. Diagnose: Fractura capit. radii.

Das Röntgenbild zeigt das Köpfchen unterhalb der Epiphysenlinie schief abgesprengt. Die Bruchlinie läuft von innen oben (Höhe der Epiphysenlinie) nach außen unten schief durch Köpfchen und Hals. Das Köpfchen ist ein wenig nach außen dislociert, aber im ganzen in guter Stellung, so jedoch, daß durch Stauchung des Halses der radiale Teil des Köpfchens etwas mehr distalwärts gepreßt ist und also die Gelenkfläche des Radius von innen oben nach außen unten schief abfällt.

Nach dem Röntgenbild wäre ein operativer Eingriff bedingt indiciert. In Anbetracht des jugendlichen Alters wird jedoch zuerst ein Versuch mit medico-mechanischer Therapie gemacht: Drei Wochen aktive und passive Bewegung und Massage.

Nachuntersuchung 7. VIII. 12: Radiusköpfchen links nicht stärker prominent als rechts, auch nirgends druckempfindlich, dreht sich sehr schön bei Rotation. Das Röntgenbild zeigt ein normales Köpfchen; von der stattgehabten Stauchung ist kaum mehr etwas zu sehen. Funktion: Weder im Beuge- noch im Rotationsbewegungsfeld ist links gegenüber rechts ein Ausfall an Exkursionsweite nachzuweisen.

22. E. B., 10 j. Schülerin, Kt. Bern. Das Mädchen fiel am 22. IV. 12 von einem Baugerüst rückwärts auf den Ellbogen, der sofort stark anschwoll und heftig schmerzte. Ein Fall auf die Hand wird bestimmt in Abrede gestellt.

Befund: Ellbogengegend besonders in den Lateralpartien angeschwollen. R. Arm in Beugestellung proniert. Jede passive Bewegung, hauptsächlich die Rotation ist schmerzhaft; letztere kann nicht weiter als bis zur Mittelstellung zwischen Pro- und Supination ausgeführt werden. Weitere Supination äußerst schmerzhaft. Epikondylen nicht druckempfindlich, jedoch die Gegend des Olecranon. Man fühlt daselbst eine rauhe, unregelmäßige Frakturstelle und kann das frakturierte Olecranon lateralwärts verschoben dicht am Cond. ext. durchpalpieren. Gegend des Radiusköpfchens exquisit druckempfindlich. Diagnose: Fractura olecrani et capituli radii.

Röntgenbild: Olecranonfragment nach außen gegen die Rotula verlagert. Radiusepiphyse intakt. Unterhalb der Epiphysenlinie ist die Corticalis ringsum etwas gefaltet; im Bereich der Faltung geht ein Riß quer durch die Spongiosa hindurch, parallel der Epiphysenlinie verlaufend, aber deutlich von dieser getrennt.

Nach dem Röntgenbild allein würde man a priori eine Stauchungsfraktur des Radius-

24 a.

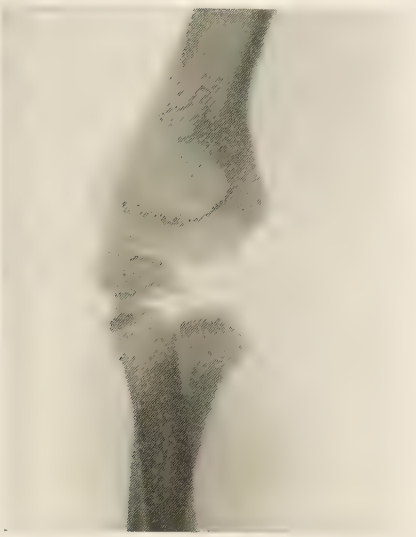

24 b.

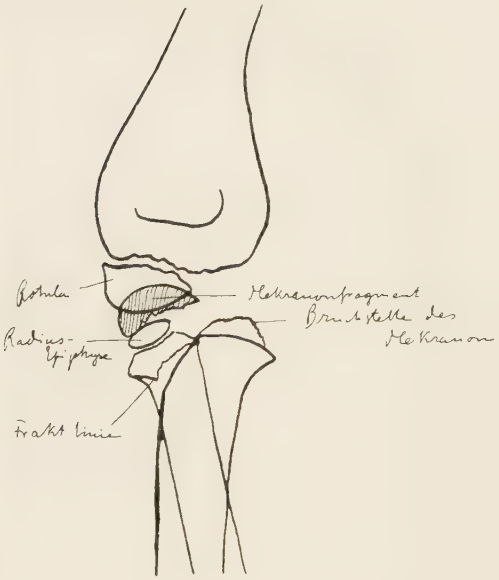

25 a.

25 b.

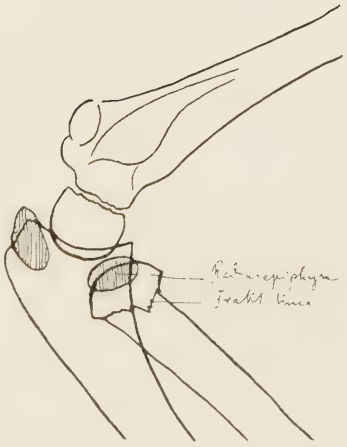

Fig. 24—25. Fall 22. Subperiostale Fraktur des Radiushalses und Fraktur des Olecranon.

halses diagnostizieren. Der Anamnese zufolge (Sturz auf den Ellbogen) und wegen der gleichzeitigen Olecranonfraktur (die ja fast ausnahmslos durch direktes Trauma zustande kommt) ist jedoch die Fraktur des Radiushalses als subperiostale Fraktur anzusehen (mit kragenförmiger Wulstung des intakten Periosts über der Frakturlinie). Eine Stauchung, mit der das Röntgenbild allerdings übereinstimmen würde, kann nur bei indirektem Trauma (Fall auf die Hand), durch Ueberwindung der Säulenfestigkeit, entstehen. Auch die komplizierende Olecranonfraktur weist mit Bestimmtheit auf direkte Entstehung durch Fall auf den Ellbogen. Eine Indikation zur Operation ergibt sich weder aus der Verletzung des Radiusköpfchens noch derjenigen des Olecranon.

Reposition in Narkose. Extension mit Zug nach oben. Nach einigen Tagen Schiene mit häufigen Bewegungsversuchen. Medico-mechanische Nachbehandlung.

Nachuntersuchung 7. VIII. 12: Radiusköpfchen links nicht vergrößert, nirgends druckempfindlich, rotiert gut. Olecranoncallus ziemlich groß, aber nicht schmerzhaft. Funktion sehr gut:

	rechts	links
Flexion (von der abs. Streckstellung)	145°	145°
Extension (fehlt zur Streckstellung)	0°	0°
Rotation (von der Mittelstellung)		
Pronation	110°	95°
Supination	110°	115°

23. E. K., 21 j. Landwirt von Degerfelden (Baden). Pat. fiel am 27. V. 12 vom Velo auf den r. Ellbogen. Ein Fall auf die Hand wird negiert. Es entstand nur eine geringe Schwellung, aber die Bewegungen waren in allen Richtungen behindert und schmerzhaft. Das damals aufgenommene Röntgenbild ergab kein sicheres Resultat, wies jedoch wie die objektive Untersuchung auf eine eventuelle Fraktur des Radiusköpfchens, da letzteres auf dem Bild undeutlich und verbreitert erschien (man dachte schon damals an eine eventuelle Stauchung des Köpfchens. Pat. erschien nicht mehr auf der Poliklinik bis zur Nachuntersuchung 29. VII. 12 (Patient war während der letzten 2 Monate vom Arzt mit Gymnastik und Massage behandelt worden): Die Zirkumferenz des Radiusköpfchens ist vorn außen auffallend prominent aber nicht druckempfindlich. Bei äußerster Supination ist der am weitesten ulnarwärts gelegene, eben noch palpable Punkt der vordern Zirkumferenz des Köpfchens exquisit druckempfindlich.

Das Röntgenbild läßt diesmal keinen Zweifel übrig: Das Köpfchen ist vorn außen abgeplattet, nach außen stärker als normal vorspringend, als Ausdruck einer stattgehabten Stauchung. Die Vorderseite zeigt etwa in der Mitte in schönster Ausbildung eine Fissur, die sich aber nur in geringe Tiefe erstreckt und der Hauptsache nach den Gelenkknorpel betrifft, wodurch auch das lange Bestehen der Fissur sich erklärt. Keine Callusbildung sichtbar. Die Fissur ist nur bei frontaler Aufnahme und Supination sichtbar (wobei die Fissurebene senkrecht zur Projektionsebene steht). Dieser Befund läßt die Anamnese (Fall auf den Ellbogen) zweifelhaft erscheinen, denn die Kombination von Stauchung und Fissur weist mit Bestimmtheit auf ein indirektes Trauma (Fall auf die Hand) hin. Funktion:

	rechts	links
Flexion (von der abs. Streckstellung)	110°	150°
Extension (fehlt zur abs. Streckstellung)	150°	0°
Rotation (von der Mittelstellung)		
Pronation	70°	85°
Supination	120°	120°

26.

27.

28.

Fig. 26. Fall 23. Fissur des Radiusköpfchens.
Fig. 27—28. Fall 24. Fraktur des Radiushalses.

	rechts
Ausfall im Beugebewegungsfeld	55°
Ausfall im Rotationsbewegungsfeld	15°

24. E. R., 14 j. Schüler von Basel. Am 10. II. 13 glitt Pat. aus und fiel rücklings auf die Hand. Fall auf den Ellbogen negiert. Sogleich Schmerzen im Ellbogen und zunehmende Schwellung des Gelenks. Andern Tags Eintritt in die chir. Poliklinik.

Befund: Der l. Arm wird, von der r. Hand unterstützt, in Mittelstellung zwischen Pro- und Supination gehalten, mäßig gebeugt. Aktive Beweglichkeit: Streckung kaum beeinträchtigt, Beugung bis etwas über den r. Winkel möglich. Rotation, besonders Supination, stark beschränkt, äußerst schmerzhaft. Passive Bewegungen kaum ausgiebiger. Starke Schwellung der l. Ellbogengegend. Das Hämatom ist vorwiegend auf die Lateralpartien des Gelenks lokalisiert. Radiusköpfchen stark druckempfindlich. Bei sorgfältiger Prüfung ergibt sich, daß das Köpfchen bei Rotation nicht mit geht. Diagnose: Fractura colli radii. Als Komplikation besteht eine leichte Parese des Nervus radialis.

Röntgenbild: Das l. Radiusköpfchen ist unterhalb der Epiphysenlinie vollständig abgebrochen. Die Bruchlinie verläuft schräg von innen nach außen unten. Das abgebrochene Köpfchen ist etwas schief gestellt und nach außen dislociert.

Versuch mit medico-mechanischer Behandlung (besonders Extensionsübungen); bei Mißlingen Resektion des Köpfchens.

Nachuntersuchung (4 Wochen später): Das Resultat der konservativen Behandlung (vorwiegend Streckübung und Massage) ist ein vorzügliches: der verletzte Arm zeigt im Vergleich zum gesunden kaum eine Funktionsbeschränkung. Auch die subjektiven Beschwerden sind fast verschwunden.

25. G. M., 7 J., Samaden (Engadin). Am 26. XII. 12 zog sich Pat. bei einem Unfall eine Fraktur des l. Vorderarmes mit Epiphysenlösung am Radiusköpfchen zu. Der Vorgang bei der Verletzung war folgender: Pat. fuhr stehend auf einem Schlitten gegen einen eisernen Haag. Als er gegen den Haag gefahren kam, schlug er mit dem l. Vorderarm gegen die mittlere Eisenstange desselben, während ihm der Schlitten unter den Füßen unter dem Haag weiter wegfuhr. Gleich nach dem Unfall ärztliche Behandlung. Es fand sich eine Parierfraktur der l. Ulna im obern Drittel, wobei das obere Ulnafragment die Haut perforierte. Reposition nach Jodtinkturdesinfektion. Stärkebindenverband auf Pappschiene.

8 Tage nach dem Trauma Röntgenaufnahme im Spital Samaden (Dr. Ruppanner). Das Röntgenbild zeigt außer der Ulnaschrägfraktur folgende Veränderungen im Ellbogengelenk: das Radiusköpfchen ist abgesprengt und liegt frei im Gelenk oberhalb der Tuberositas radii. Genaue Messungen von der Tuberositas aus (verglichen mit der normalen Seite) ergeben, daß die Frakturlinie mit der Epiphysenlinie zusammenfällt, auf dem Röntgenbild bereits etwas Calluswucherung, daher die unscharfe Begrenzungslinie der Epiphyse.

Um eine reine Epiphysenlösung handelt es sich allerdings nicht, sondern auf der Innenseite ist ein Stückchen des distalen Teiles mit der Epiphyse abgerissen. Man könnte also den Fall auch als Halsfraktur mit breiterem Uebergreifen auf die Epiphysenlinie als in einigen bereits oben angeführten Fällen (21 und 24) auffassen; bei letzteren Fällen erreicht ja die schräge Frakturlinie des Halses auch auf einer Seite die Epiphysenlinie, läßt sie aber im ganzen intakt. Bei Anlaß der Röntgenaufnahme, 8 Tage nach dem Unfall, ergab die Palpation nichts Bestimmtes für die Radiusköpfchenverletzung.

3 Monate später erweist sich die Beweglichkeit des Ellbogengelenks als durchaus nor-

29.

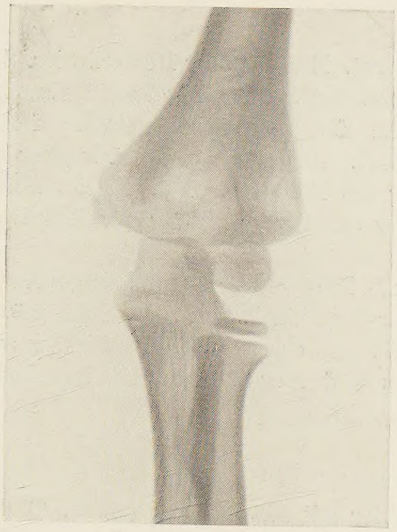

30.

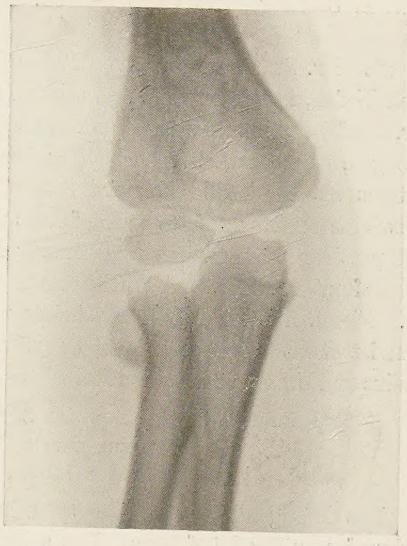

31.

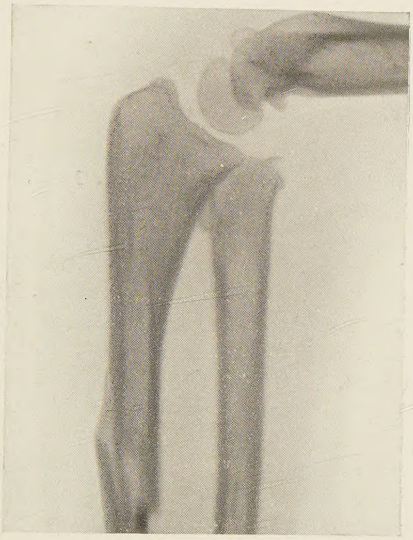

32.

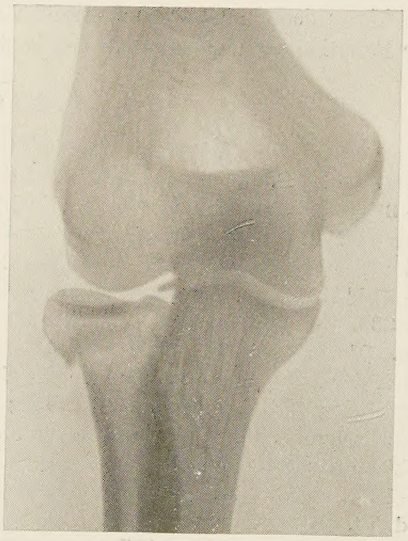

Fig. 29. Normales Vergleichsbild. 7 jähr. Knabe.
Fig. 30—31. Fall 25. Ablösung der oberen Radiusepiphyse. Fraktur der Ulna.
Fig. 32. Fall 26. Meißelfraktur des Radiusköpfchens.

mal. Gegenüber der gesunden Seite ist links nur die Supination in ganz geringem Grade eingeschränkt. Am Radiusköpfchen wurde ein operativer Eingriff wegen der geringen funktionellen Störung nicht vorgenommen.

26. Dr. St., Arzt, 45 J., von Rodersdorf (Solothurn). Ende Februar 1913 erlitt Dr. St. einen Unfall, indem er vom Sitz seines Landauers, nachdem ihm das Pferd durchgebrannt war, kopfüber hinunterstürzte und dabei auf den l. Arm fiel, wahrscheinlich direkt auf den Ellbogen, denn das Leitseil behielt er dabei in der Hand. Ausbildung eines mächtigen Hämatoms bis zur Axilla hinauf. Starke Schwellung des Ellbogens. Pat. diagnostizierte selbst eine Fraktur des Radiusköpfchens und behandelte sie vom ersten Tag an mit aktiven und passiven Bewegungen und Massage.

Befund 23. III. 13, 4 Wochen nach dem Unfall: L. Ellbogen nur noch mäßig geschwollen. Ziemlich beträchtliche Muskelatrophie an Ober- und Vorderarm. Das Radiusköpfchen ist etwas verbreitert, lokal intensiv druckempfindlich, ebenso indirekt bei Druck auf Radius und Ulna zugleich. Bei Rotation dreht sich das Köpfchen gut. Krepitation im Gelenk.

Funktion: Streckung bis 20° zur abs. Streckstellung,
Beugung zum r. Winkel.
Pronation intakt, Supination bis zur Mittelstellung.

Das Röntgenbild zeigt eine typische Meißelfraktur mit Absprengung von ca. ¾ der Zirkumferenz des Köpfchens. Das scharf abgesprengte Fragment ist etwas distal- und lateralwärts dislociert, im ganzen aber in sehr guter Stellung.

Vor 33 Jahren erlitt Pat. einen ähnlichen Unfall am r. Arm, wobei auch eine Fraktur des Radiusköpfchens resultierte. Dieses ist sehr stark verbreitert und hat ganz difforme Gestalt. Trotzdem ist die Funktion tadellos. Auch damals Behandlung mit Gymnastik und Massage.

Unter dem Einfluß der medico-mechanischen Selbstbehandlung macht die Besserung der Funktion am l. Ellbogen in den letzten Wochen sehr rasche Fortschritte.

Literatur.

1) Bardenheuer, Die Verletzungen der obern Extremitäten. Deutsche Chir. 1888. — 2) P. Bruns, Lehre von den Knochenbrüchen. Ebenda. Lief. 27. 1886. — — 3) Ders., Die Fraktur des Radiusköpfchens. Zentr. f. Chir. 1880. Nr. 22. — 4) de Quervain, Spez. chirurg. Diagnostik. (IV. A. Leipzig, Vogel, 1913.) — 5) Deutschländer, Die funktionelle Behandlung der Knochenbrüche. Berl. klin. W. 1906. S. 638. — 6) Fischer, Beiträge zur Aetiologie der Gelenkmäuse. D. Zeitschr. f. Chir. Bd. 12. S. 335. — 7) Grashey, Ueber die Untersuchung von Frakturen mit Röntgenstrahlen. (Fortschritte auf dem Gebiete der Röntgenstrahlen. 1907. — 8) Gurlt, Handbuch der Lehre von den Knochenbrüchen. Berlin 1862. — 9) Hoffa, Lehrbuch der Frakturen und Luxationen. Würzburg 1888. — 10) Hueter, Verhandl. d. deutschen Gesellschaft f. Chir. V. Kongreß 1876. — 11) Jedlicka, Die skiagraphische Projektion des Ellbogengelenks. Fortschr. auf d. Gebiet d. Röntgenstr. Ergänzungsheft 4. — 12) Iselin, Stauchungsbrüche der kindlichen und jugendl. Knochen. Bruns' Beitr. Bd. 76. 1912. — 13) Lesser, Zur Mechanik der Gelenkfrakturen. D. Zeitschr. f. Chir. Bd. I. 1872. S. 289. — 14) Lucas-Championnière, The Treatment of fractures by mobilization and Massage. Brit. med. journ. 1908. — 15) Ludloff, Die Subluxatio radii und die Bewegungsbeschränkungen im Ellbogengelenk. Zeitschr. f. orthop. Chir. Bd. 25. S. 303. — 16) Malgaigne, Traitè des Fractures et des Luxations. J. B. Baillière, Paris 1847. — 17) Mouchet, Les fractures du Col du Radius. Revue de Chir. 1900. — 18) Mulley, K., Ueber Frakturen des Radiusköpfchens. Bruns' Beitr. Bd. 81.